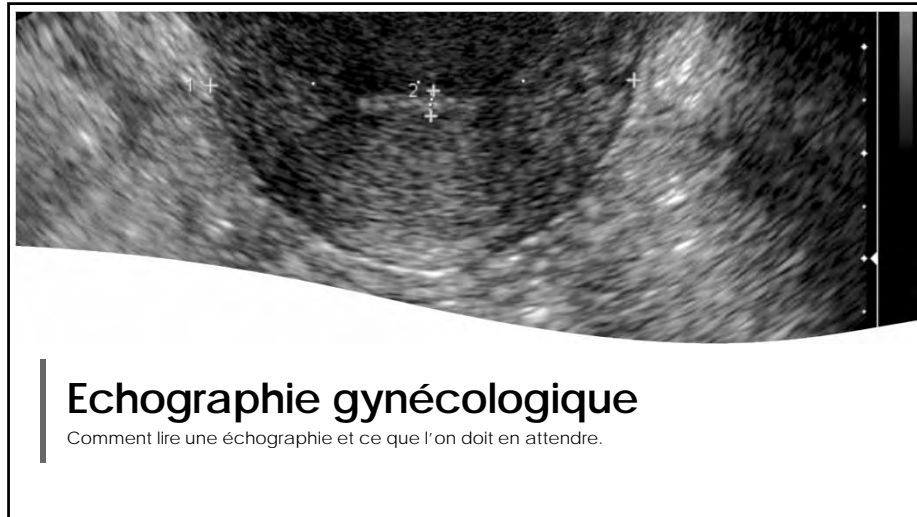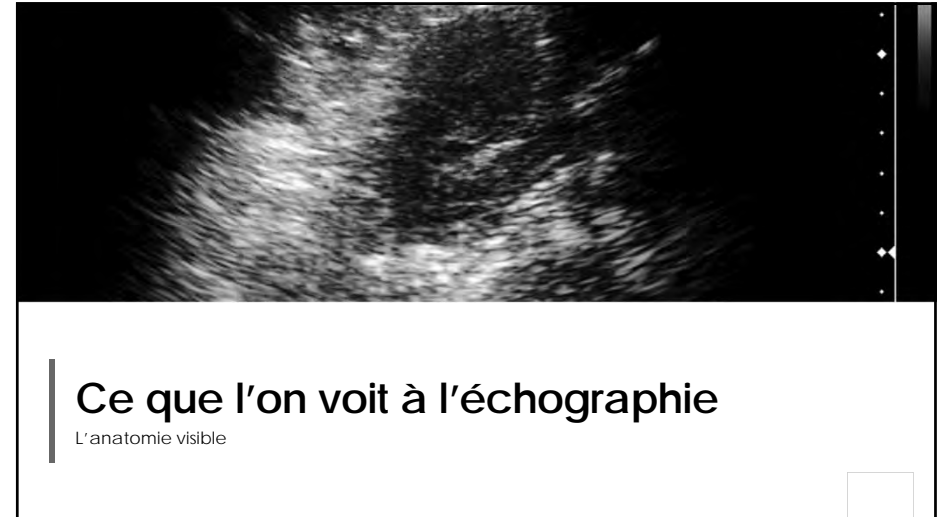


1



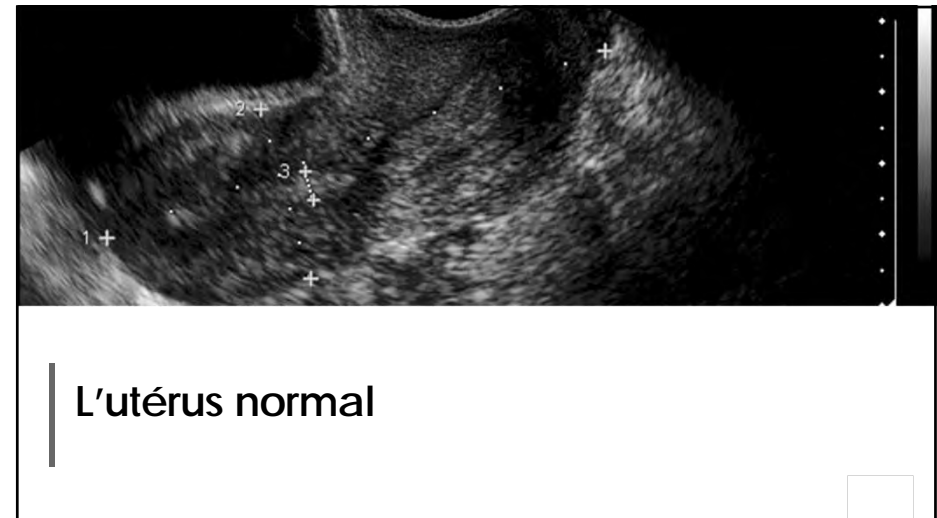
2

Echographie pariétale et vaginale : les structures gynécologiques

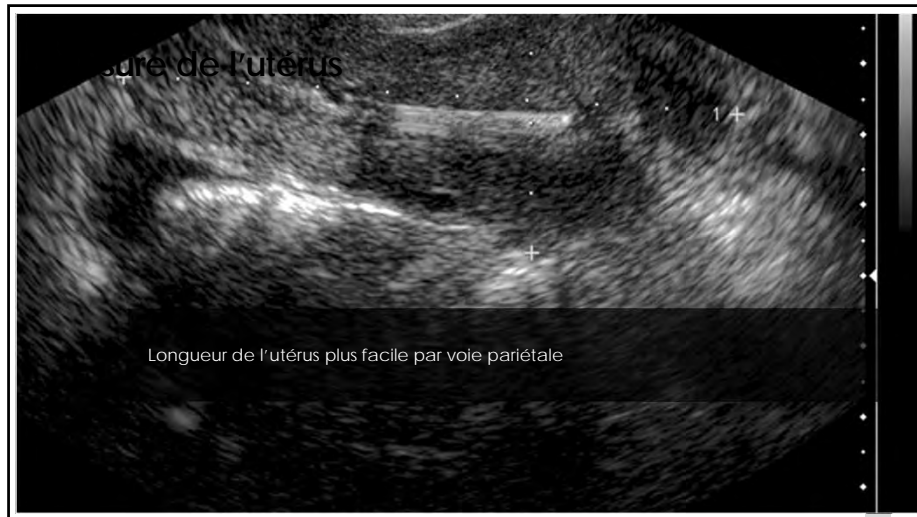- Voie pariétale si vessie pleine
 - Utérus : col, isthme, corps
 - Ovaires (+/-)
 - Kystes (si gros)
 - Vagin
- Voie vaginale
 - Col, Endomètre/Myomètre
 - Follicules
 - Endométriose.
 - Trompes (+/-)
 - Douglas (liquide < 15 mm)
- Voie vaginale 3D
 - Forme de l'utérus



3



4



5

Taille et position normale d'un utérus

- Avant ménarche : col long, corps petit
- Version : axe du col par rapport au vagin
 - Antéversé la plus commune
 - Intermédiaire
 - Rétroversé
- Flexion : axe du corps par rapport au col
 - Antéfléchi
 - Rétrofléchi

Longueur	Dimension moyenne
Nullipare	7,3 cm
Primipare	8,3 cm
Multipare	9,2 cm
Post-méno < 5 ans	6,7 cm
Post-méno > 5 ans	5,6 cm

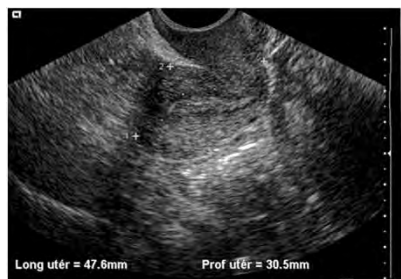Roach MK. Clin Obstet Gynecol 2017

6

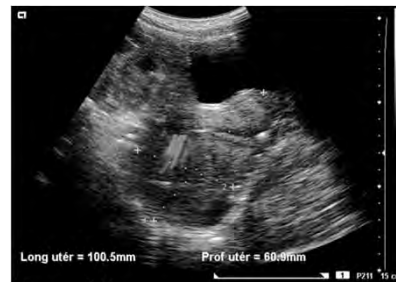6

Fléchissez-vous...

Utérus antéfléchi



Utérus rétrofléchi et son DIU

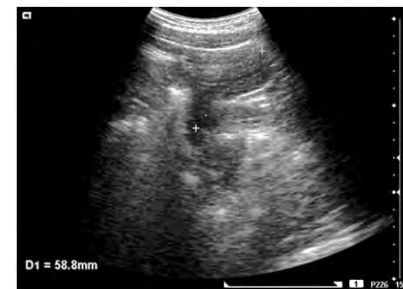

7

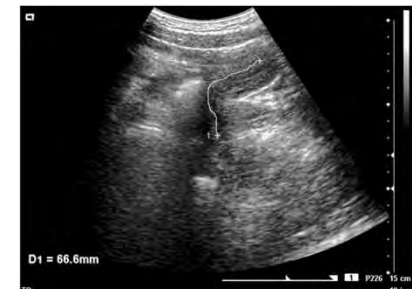
7

Par voie sus-pubienne, pas toujours facile

Aspect spontané (vessie vide ☹)



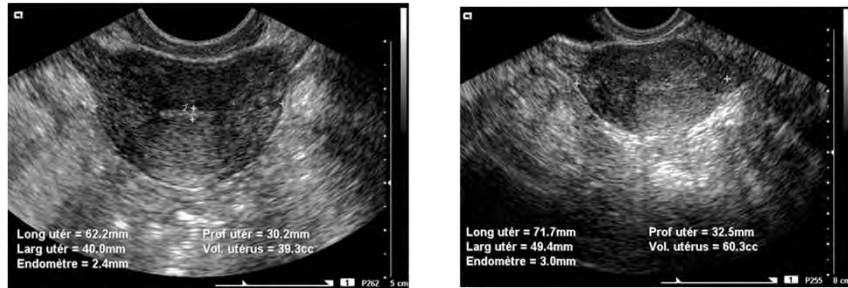
En mode « hystérométrie »



8

8

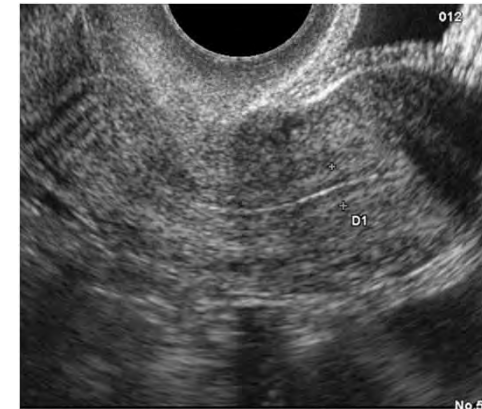
Coupes transverses pour la largeur



9

Le myomètre

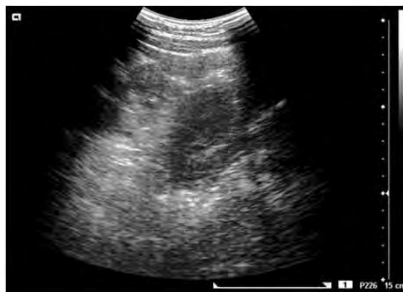Mieux évalué par sonde endovaginale
 Couche externe échogène
 Couche médiane échogène
 Couche interne hypoéchogène (juste avant l'endomètre)



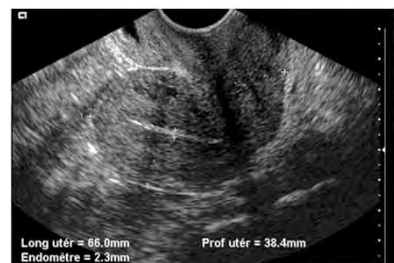10

Le myomètre et la voie

Voie sus-pubienne (vessie vide)



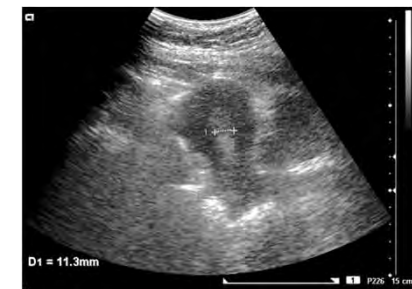
Voie endovaginale



11

L'endomètre normal

- Ligne fine échogène.
 - Mieux par voie vaginale
- Mesure antéropostérieure
- Variation physiologique pendant le cycle.
- Post-ménopausique < 5 mm
 - Risque Kc si métrorragies et > 4 mm
 - Risque Kc si asymptomatique et > 11 mm
 - Et < 0,002 % sinon

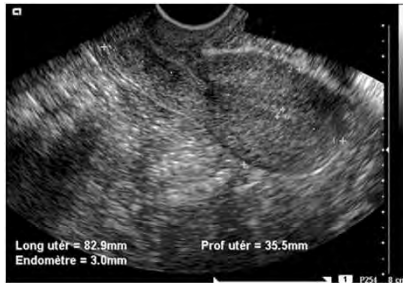


Roach MK. Clin Obstet Gynecol 2017

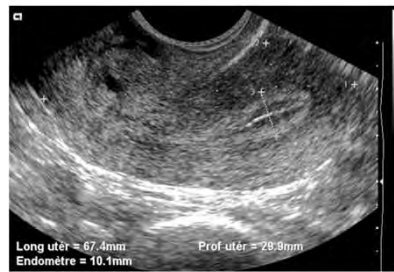12

Exemples

Endomètre Début Cycle



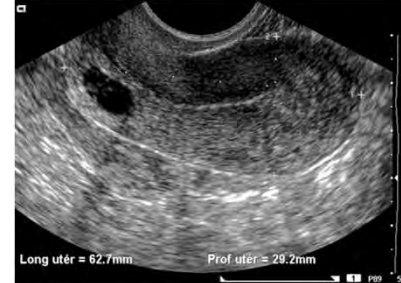Endomètre milieu cycle



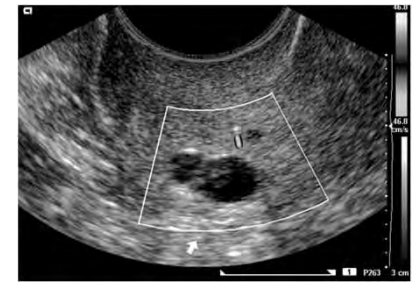
13

Le col : les kystes de Naboth

Kyste de Naboth



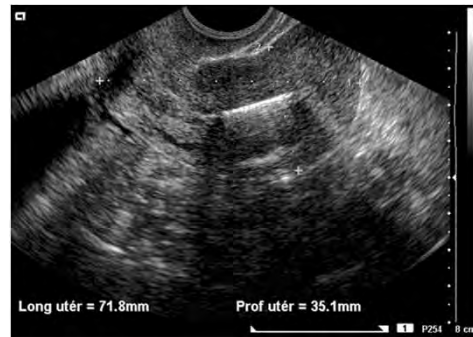
En coupe transversale



14

Le DIU dans l'utérus

Mais aucun intérêt à mesurer la distance avec le fond utérin [1]

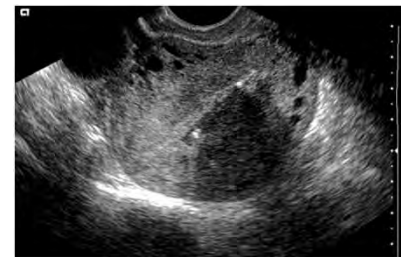


1. Vidal F. Gynecol Obstet Fertil Senol 2018

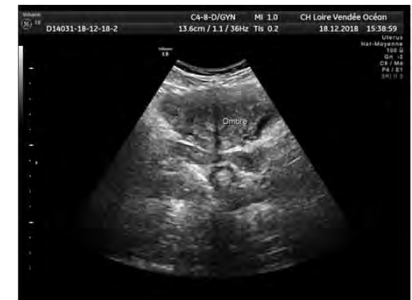15

Le SIU dans l'utérus

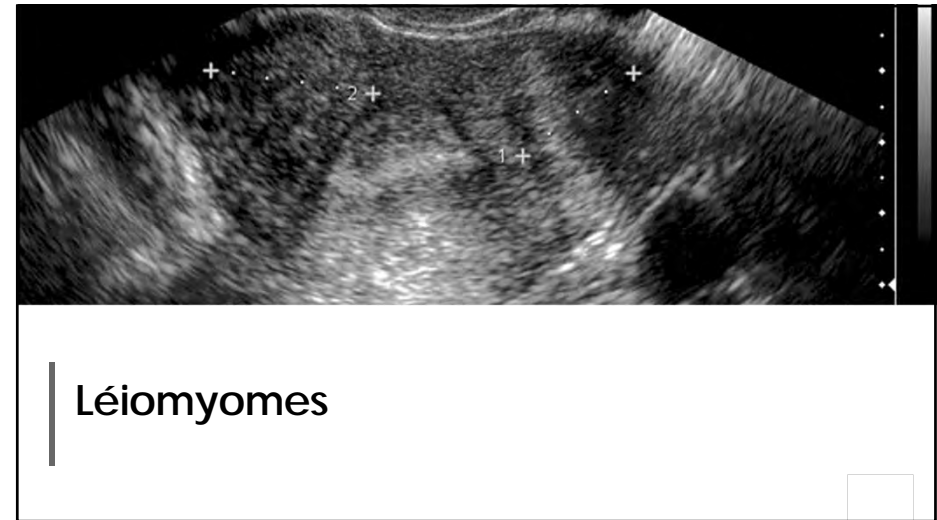
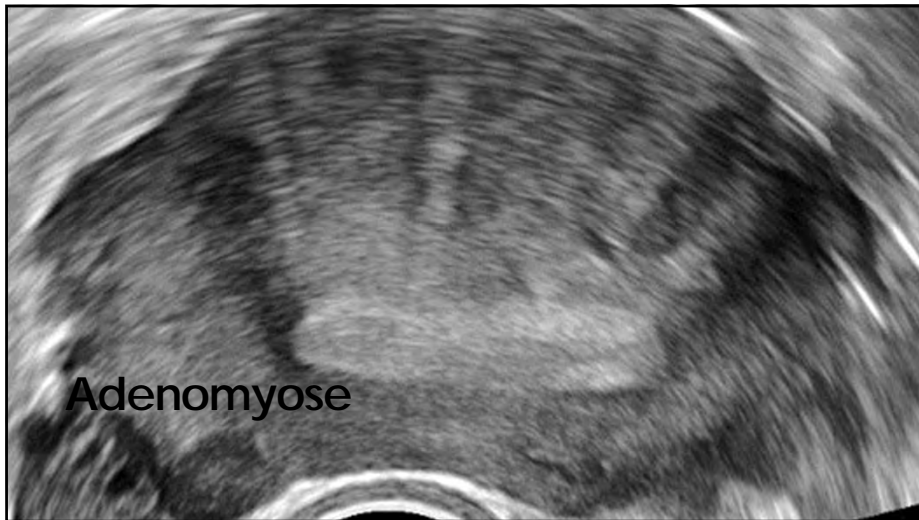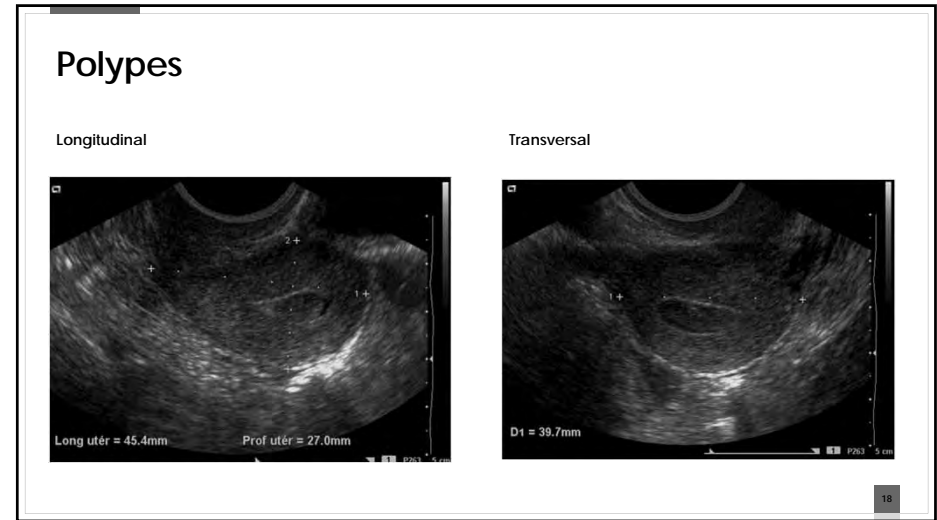
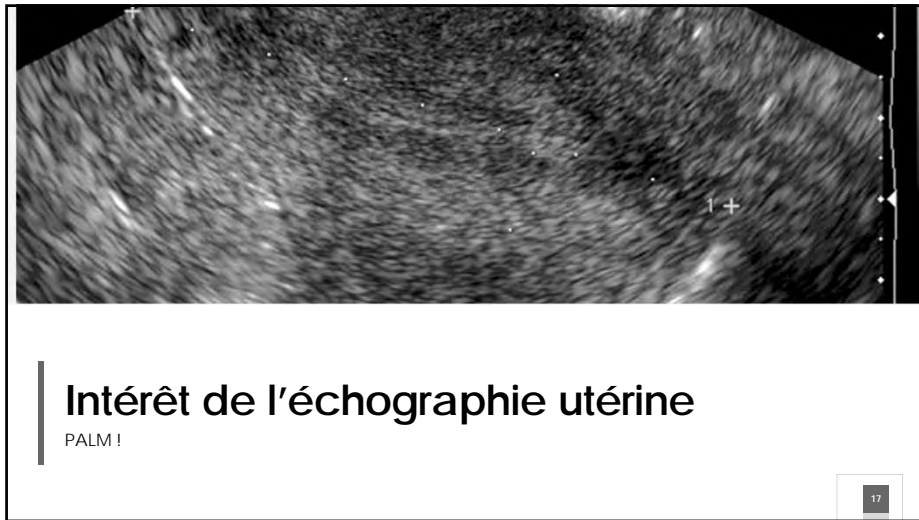Les « 2 étoiles » +/- cône d'ombre



En vue sus-pubienne

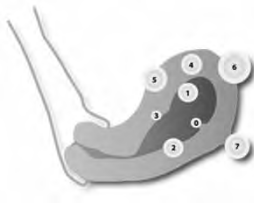

16



Les myomes : cartographie FIGO

	Type	Description
Sous muqueux	0	Intracavitaire pédonculé
	1	Intramural < 50 %
	2	Intramural ≥ 50 %
Autres	3	Au contact de l'endomètre : 100 % intramural
	4	Intramural
	5	Sous-séreux intramural ≥ 50 %
	6	Sous-séreux intramural < 50 %
	7	Sous-séreux pédonculé
	8	Autre (cervical, parasitaire...)



21

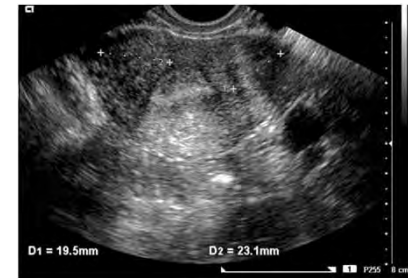
21

Classification FIGO 2011

Classification des hybrides

- Myome hybride (intéresse l'endomètre et la séreuse) : deux numéros séparés par des tirets
- Le premier se rapporte à la relation avec l'endomètre
- Le second se rapporte à la séreuse
- Exemple :
 - 2-5 : Sous-muqueux et sous-séreux avec moins de la moitié de la cavité endométriale et péritonéale.

Myome 2-5 FIGO de 23 mm

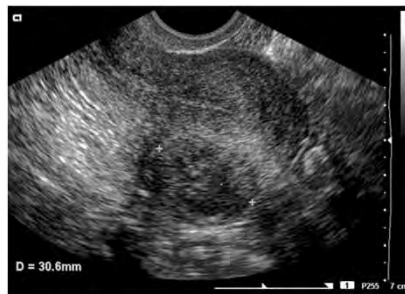

22

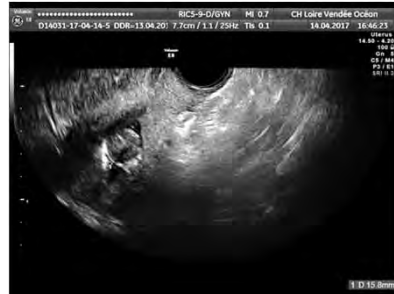22

Exemples

Myome 5 FIGO

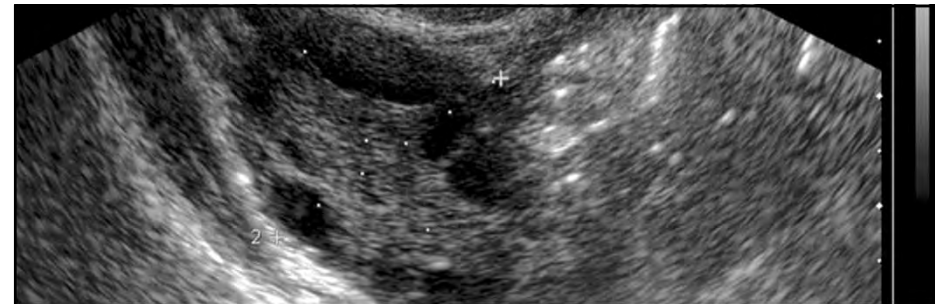


Myome 0 FIGO



23

23

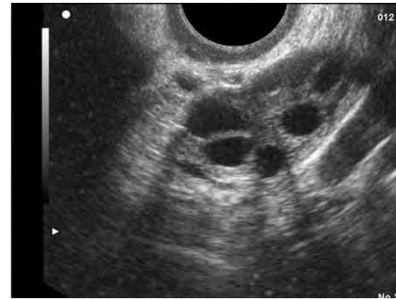


L'ovaire normal

24

L'aspect

- Volume ovarien
 - Préménarche : 3 cc
 - « Âge de procréer » : 9,8 cc
 - Ménopause : 5,8 cc
- Nombre de follicules



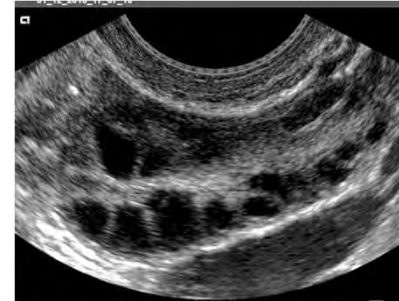Roach MK. Clin Obstet Gynecol 2017

25

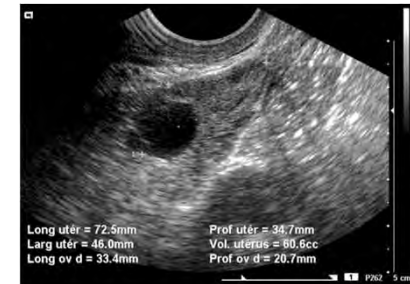
25

La réserve ovarienne

Aspect de type SOPK



Aspect en préménopause

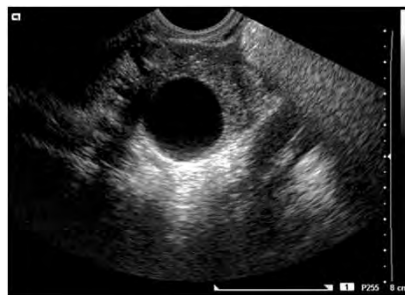

26

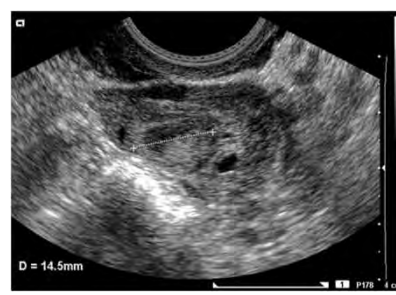
26

Des follicules et des corps jaunes

Follicule (< 30 mm)



Un corps jaune

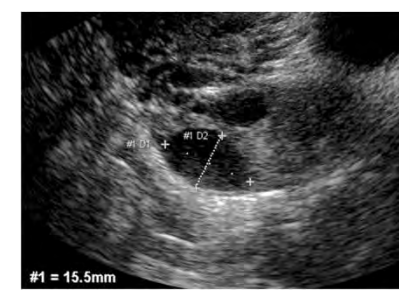

27

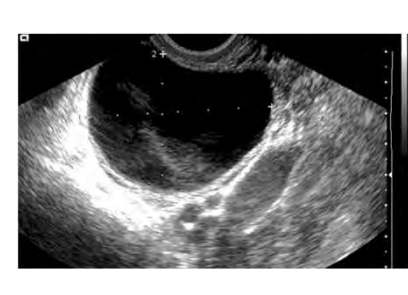
27

La mesure des follicules kystes

Diamètre moyen

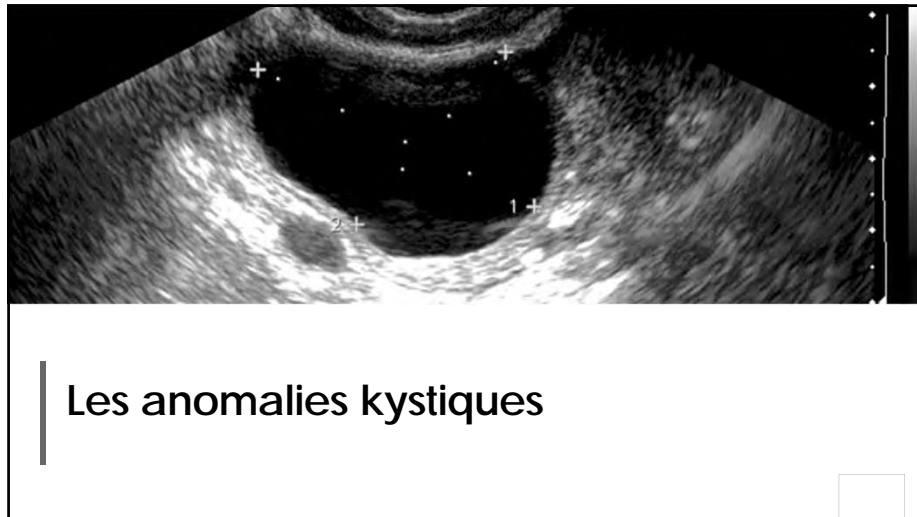

Calliper mal placés



28

28



29

Terminologie groupe IOTA

Terme	Définition
Kyste	Masse uniloculaire liquide
Liquidien pur ou anéchogène	Liquide transsonique, aucune particule ni zone échogène ou solide
Liquidien impur	Echogénicité autre (dermoïde hyperéchogène, endométriosique ou hémorragique échogène...)
Masse indéterminée	Examen ne permettant pas de proposer un diagnostic étiologique.
Masse déterminée	Examen permettant de proposer un diagnostic étiologique
Kyste fonctionnel	Kyste liquidien pur ou hémorragique, hypervascularisation périphérique ++, parenchyme conservé, contexte évocateur
Masse complexe	Masse souvent indéterminée n'ayant pas les caractéristiques d'un kyste identifiable.

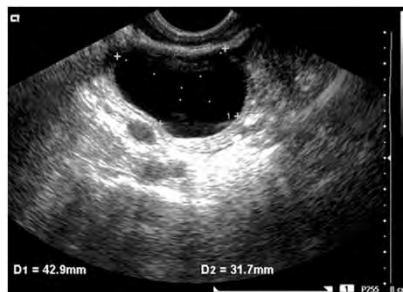Timmerman et al. Ultrasound Obstet Gynecol 2000

30

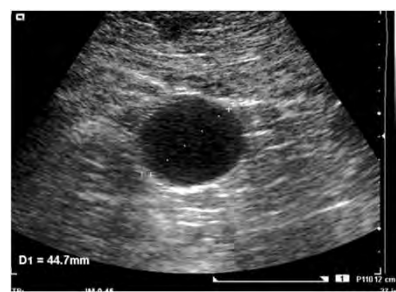30

Des kystes non inquiétants si typiques et < 7 cm

Par voie vaginale



Par voie pariétale (FIG ++)



31

31

Catégories groupe IOTA

Categorie	Critères
Uniloculaire liquidien pur anéchogène ou impur	
Uniloculaire solide	Zone solide mesurable ou végétation > 3 mm
Multiloculaire liquidien, pur ou impur	Présence d'au moins une cloison
Multiloculaire solide	Cloison + zone solide ou végétation > 3 mm
Solide	Portion solide > 80 % de la lésion
Lésions indéfinies ou non classables	Mauvaise visualisation, échogénicité...

Timmerman et al. Ultrasound Obstet Gynecol 2000

32

32

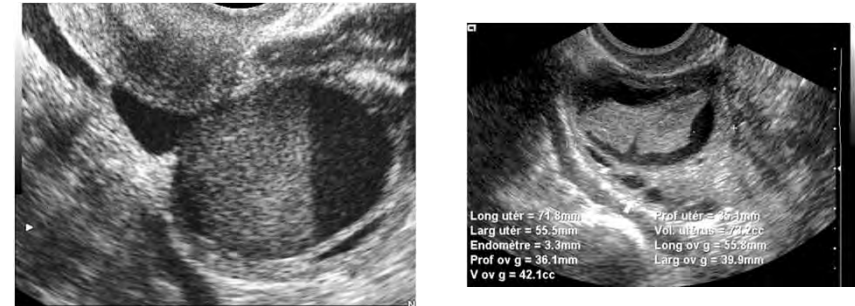
Les masses déterminées

- Corps jaune
- Kyste hémorragique
- Endométriome
 - Uniloculaire (50 %), pauciloculaires liquidien, à contenu finement échogène en verre dépoli, sans végétation
- Kyste dermoïde
 - Aspect hyperéchogène du liquide, polymorphisme des liquides au sein du même kyste. Echogénicité des cheveux ou dents, nodule de rokitanski, atténuation acoustique

33

33

Kystes hémorragiques de l'ovaire

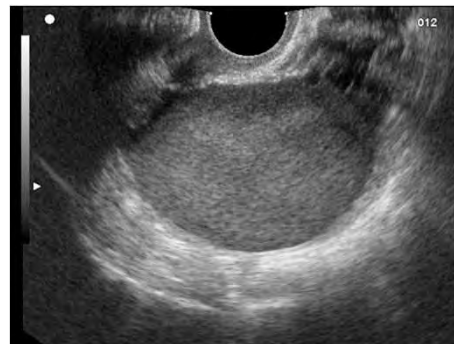


34

34

Endométriome

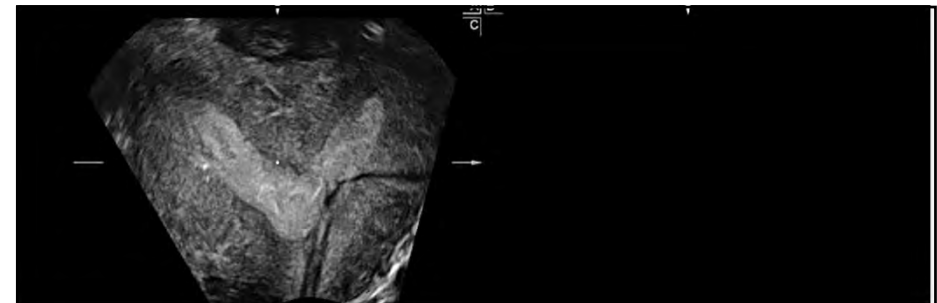
- Echographie : dépendante de l'opérateur
 - Utile pour les endométriomes et le retentissement urétéral



Piketty, M. Hum Reprod 2009. Hudelist, M. Hum Reprod 2009

35

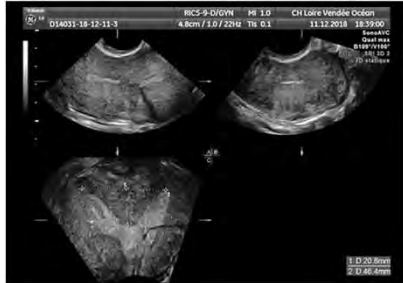35



L'échographie 3D

36

Intérêt pour les malformations utérines



- Sonde spécifique.
- Repérage possible des cloisons, bicornes
 - Se = 86,6 %
 - Sp = 96,9 %

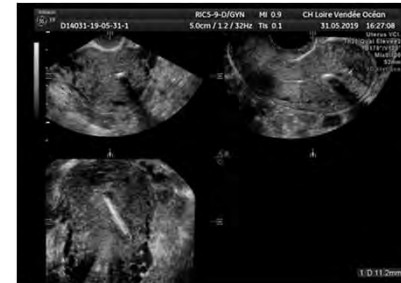
Roach MK. Clin Obstet Gynecol 2017

37

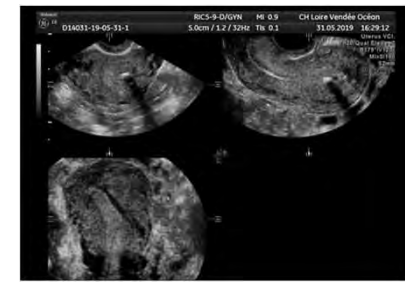37

Intérêt chez les malpositions du DIU chez les femmes symptomatiques

Echographie 2D initial : DIU en place

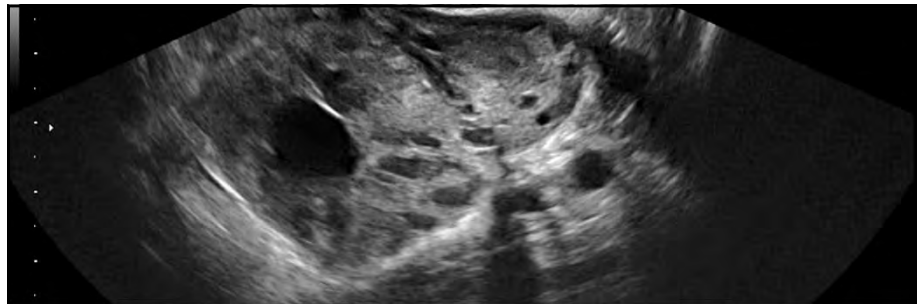


Ombre : Bras aussi dans le myomètre



38

38



Le jeu des devinettes...

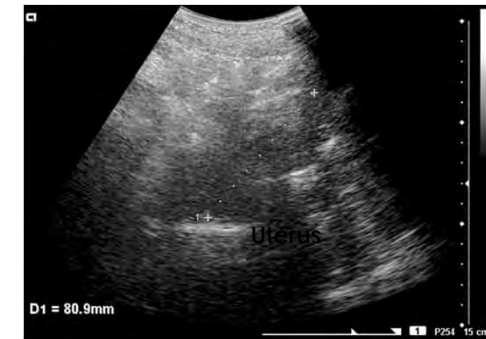


39

39

C'est quoi ?

Echographie « normale » chez une femme de 25 ans consultant pour menstruations abondantes.



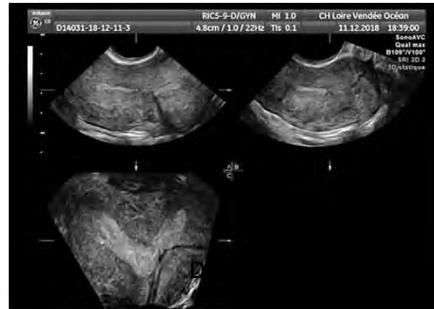40

40

40

C'est quoi ?

Femme asymptomatique de 27 ans

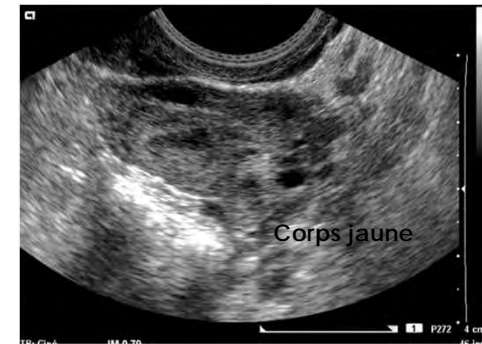


41

41

C'est quoi ?

Femme en désir de grossesse de 22 ans. Cycles réguliers.

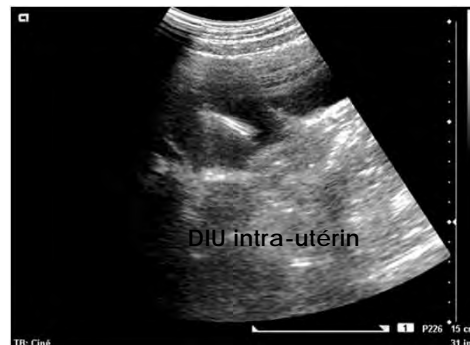

42

42

C'est quoi ?

Echo retrouvée dans le dossier d'un homme par erreur.

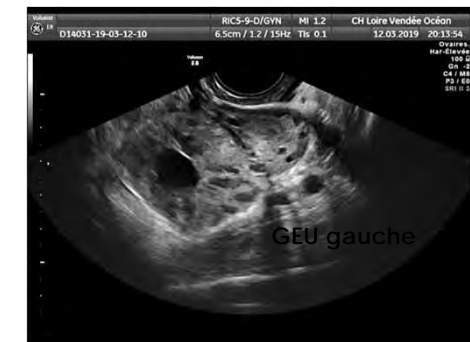

43

43

C'est quoi ?

Femme de 38 ans. Douleurs pelviennes gauches



44

44

C'est quoi ?

Femme de 35 ans. Menstruations abondantes



Myome 4 FIGO fundique de 2.5x2.5cm
Myome 2

Long utér = 79.9mm
Larg utér = 65.2mm
Endomètre = 10.1mm
Prof. utér = 40.3mm
Vol. utérus = 111.6cc

45

45

C'est quoi ?

Femme de 23 ans, bilan d'infertilité primaire.



Ovaire multifolliculaires (SOPK)

TB: Flèche IM 0.59

46

46



47