Malformations utérines



T. LINET

Combien ?

- 1-10 % de la population
- 2-8 % des patientes infertiles
- 5-30 % des patientes ayant fait une fausse-couche

Chan YY. Ultrasound Obstet Gynecol 2011.

Pourquoi ce cours...

- Risque de fausse couche à répétition (Rackow BW. Curr Opin Obstet Gynecol. 2007).
- Accouchements prématurés (Tomazevic Eur J Obstet Gynecol. 2007).
- Présentations dystociques (Chan YY. Ultrasound Obstet Gynecol 2011).

Introduction (1)

- Anomalies des canaux Mülleriens
- Se différentient en
  - Trompes
  - Utérus
  - Col
  - Partie supérieure du vagin

Introduction (2)

- Association fréquente avec des anomalies :
  - Rénales
  - Squelettiques axiales
- 2-3 % des hystérosalpingographies



Embryologie

Indispensable pour bien comprendre

Les canaux de Müller

- Dérivés du mésoderme
  - Explique les anomalies squelettiques
- Sinus urogénital dérivé de l’endoderme
  - Mais interaction étroite dans le développement de cette région

A 6 SA

- Indifférencié :
  - 2 canaux paramesonéphrotiques (Müller)
  - 2 canaux mésonéphrotiques (Wolff)
    - Conduction des urines primitives vers le cloaque dans une courte période avant régression

Chez la fille

- Dégénérescence des Cx de Wolff (absence d'AMH)
- Laisse de la place au développement des Cx de Müller
  - Connexion précoce entre structure urinaires et Müllerienne

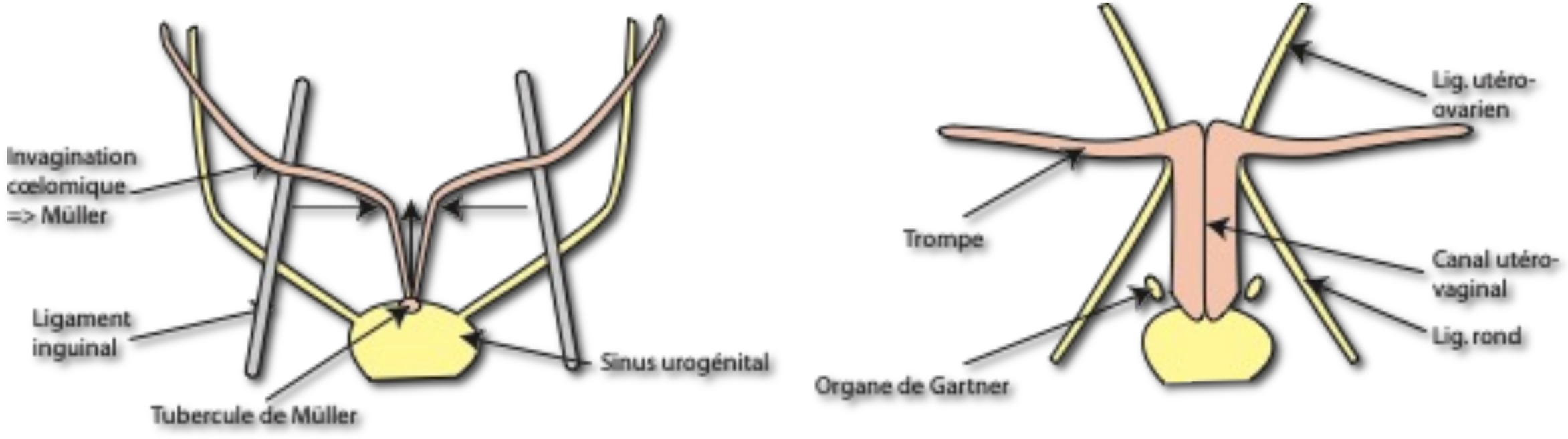
Invagination
coelomique
=> Müller
Ligament
inguinal
Tubercule de Müller
Sinus urogénital
Lig. utéro-
ovarien
Trompe
Canal utéro-
vaginal
Lig. rond
Organe de Gartner

De face...

Anatomie des Cx de Müller

- Portion crâniale verticale
  - Directement dans le péritoine : trompes

Les 2 étapes de l’utérus...

- Portion horizontale + Portion caudale verticale des cx de Muller.
- Unification : Se rapprochent puis fusionnent (9-13 SA)
- Canalisation : Résorption de la cloison (13-22 SA)

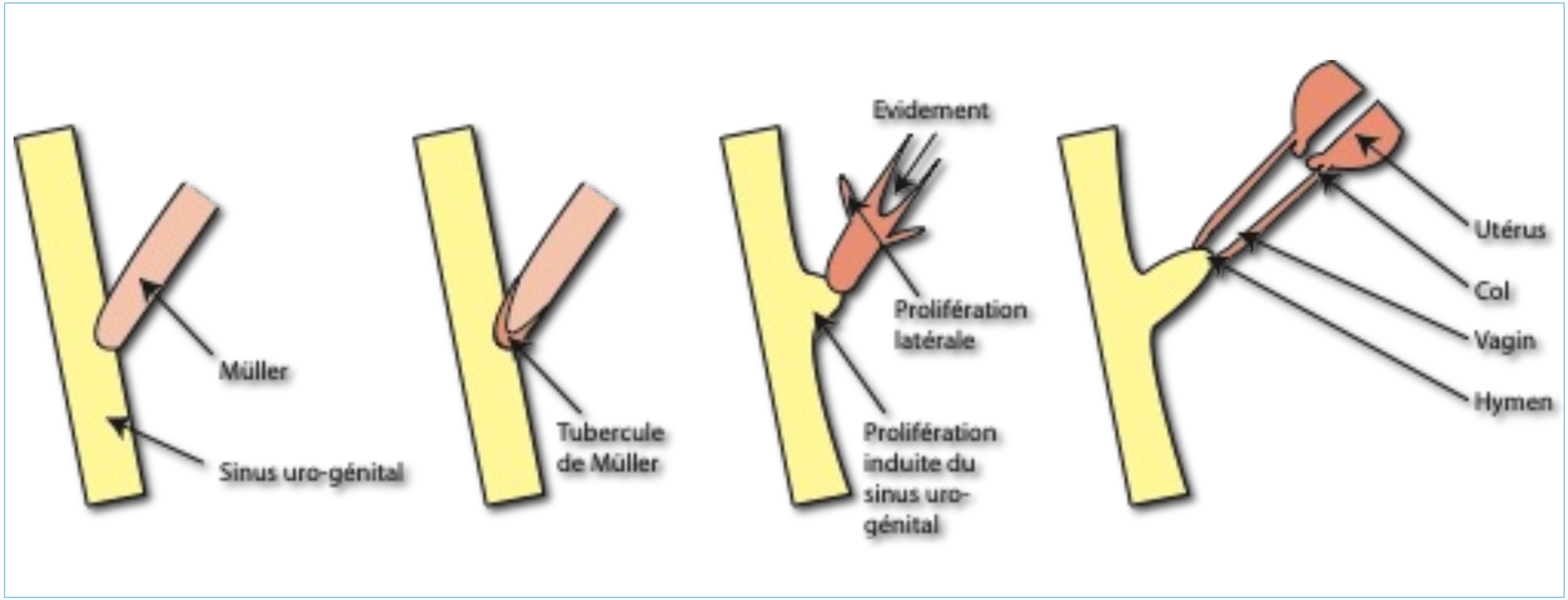
Müller
Sinus uro-génital
Tubercule
de Müller
Evidement
Prolifération
latérale
Prolifération
induite du
sinus uro-
génital
Utérus
Col
Vagin
Hymen

De profil…



Classification des anomalies

Selon l'AFS (American Fertility Society)

Faire le diagnostic

- L'IRM est le «gold standard» (Santos XM. J Ped Adolesc Gynecol. 2012).
  - 90,9 % de corrélation avec la chirurgie
  - 59,1 % seulement pour l'échographie



Classe I : Agénésie / hypoplasie segmentaire ou complète

N’importe quelle structure Müllerienne :
Utérus ++ par anomalie de développement du tubercule de Müller
Cas typique : Mayer-Rokistansky-Kuster-Hauser



Agénésie tubaire

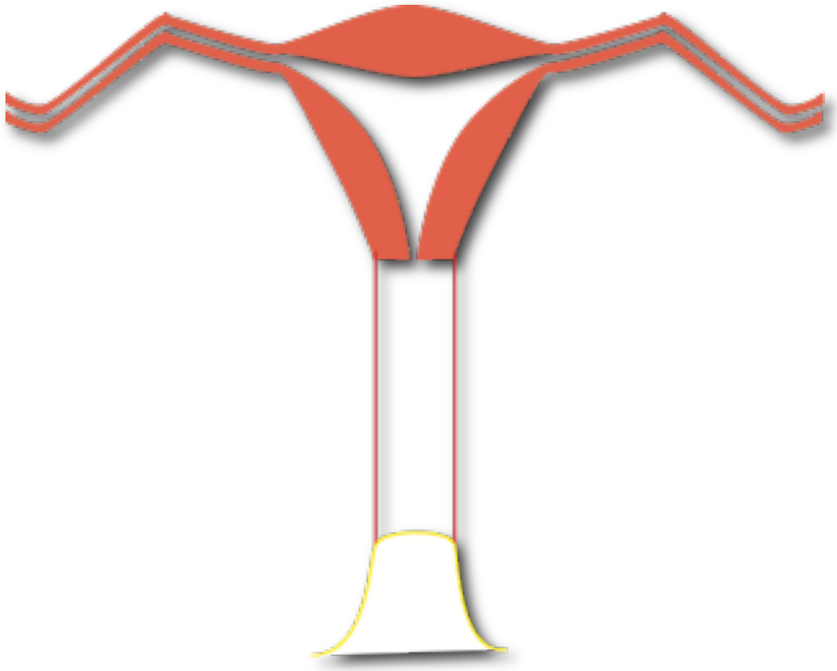

Agénésie cervicale

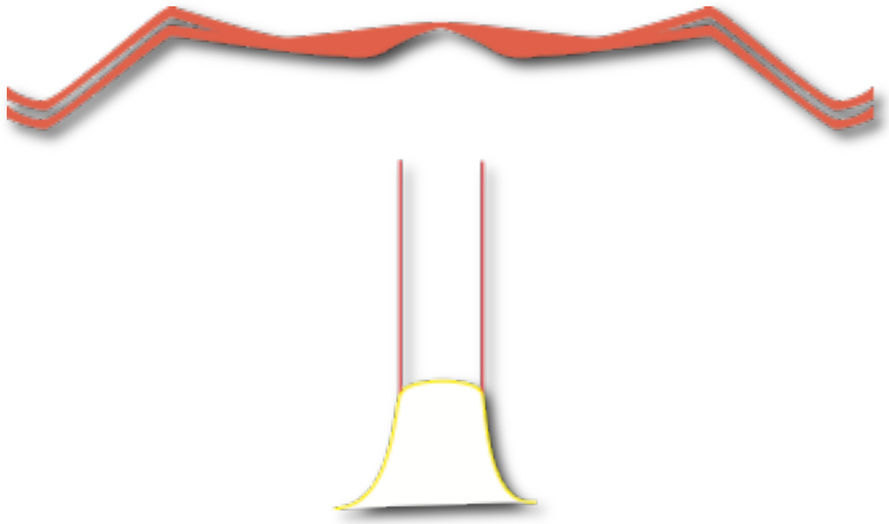

Agénésie fundique

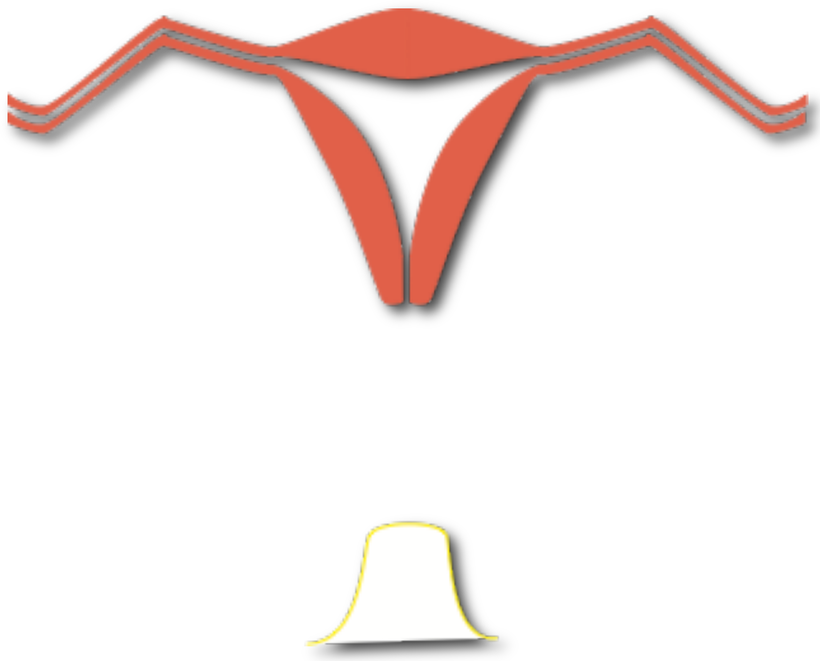

Agénésie vaginale



Agénésie mixte

Anomalies associées

- 15-40 % d’anomalies urologiques
- 12-50 % d’anomalies du rachis : fusion congénitale, absence de vertebre

Mayer-Rokistansky-Kuster-Hauser

- Le plus fréquent de sa “classe” :
  - Absence de vagin (2/3 profonds)
  - 90-95 % absence d’utérus
  - Trompes et ovaires normaux
- Etiologie inconnue... 4% familiaux

Diagnostic

- Deuxième cause d’aménorrhée primaire (cf...)
- A l’examen :
  - OGE normaux
  - ± Urètre évasé
  - TV : pas d’utérus, ± bande souple (lig. utéro-sacré)

Examen clinique

Imagerie

- Echographie
  - Pas d’utérus ++
  - Ovaires normaux
- IRM
  - Utérus rudimentaire ?
  - Utérus hypoplasique ?

IRM : Très petit utérus vs Normal

Différentiel : hymen non perméable...

Evaluation pré-opératoire

- Méthodes :
  - Non chirurgicale (Frank) :
    - Dilatateurs progressifs (plusieurs mois...)
    - Méthode de choix en 1ère intention
    - Préférable si envisage de faire une greffe utérine
  - Chirurgicale : la plus efficace

Quand opérer ?

- Désir de rapports sexuels vaginaux et échec méthode de Franck
- Souhaite une intervention même si présence d’une prothèse intravaginale pendant 6 semaines en permanence et 12 mois la nuit...

Que faut-il rechercher d’autre ?

- Echographie + UroTDM pour éliminer une anomalie de l’arbre urinaire...
- On se sert de l’uroTDM pour dépister les anomalies vertébrales
- Si masse pelvienne :
  - Hématométrie,
  - Hématocolpos,
  - Kyste ovarien... ou
  - Rein pelvien qui devra être corrigé avant chirurgie

Traitement chirurgical (1)

- 100 techniques différentes décrites...
- But : création d’un néovagin par création d’un espace entre vessie et rectum puis interposition de peau (fesses, 10 x 25 cm), colon, grêle, membrane amniotique, péritoine...

Traitement chirurgical : McIndoe

- 80-100 % de bons résultats
- 4 % de complications graves : fistules, entérocèles
- Autres complications : infection, hémorragie, non prise de greffe, sténose de greffe, granulome...
- Surveillance par frottis (néo du néovagin exceptionnel cependant)

Prise en charge psychologique

-
-

ROKITANSKY MRKH©

asso-mrkh.org



Classe II : Unicorne vrai ou avec corne rudimentaire



Corne rudimentaire communicante avec la cavité principale.
Si non communicante : cavité endométriale ou non
Accompagnées d'une agénésie rénale et urétérale ipsilatérale.

Unicorne vrai

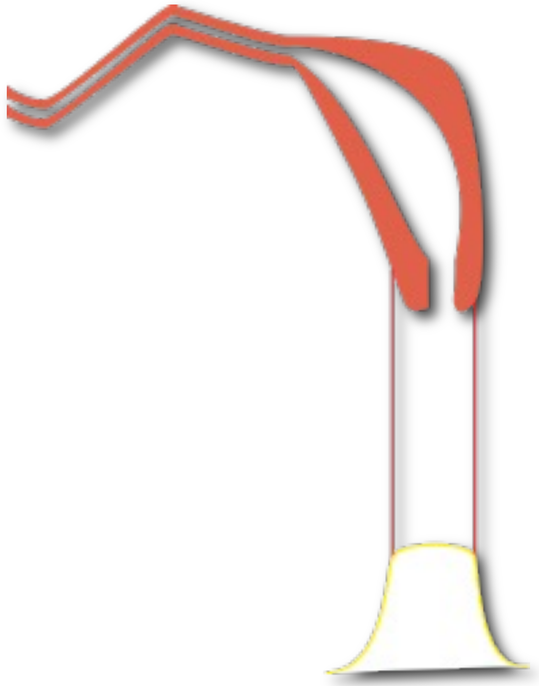

Rudimentaire communicant



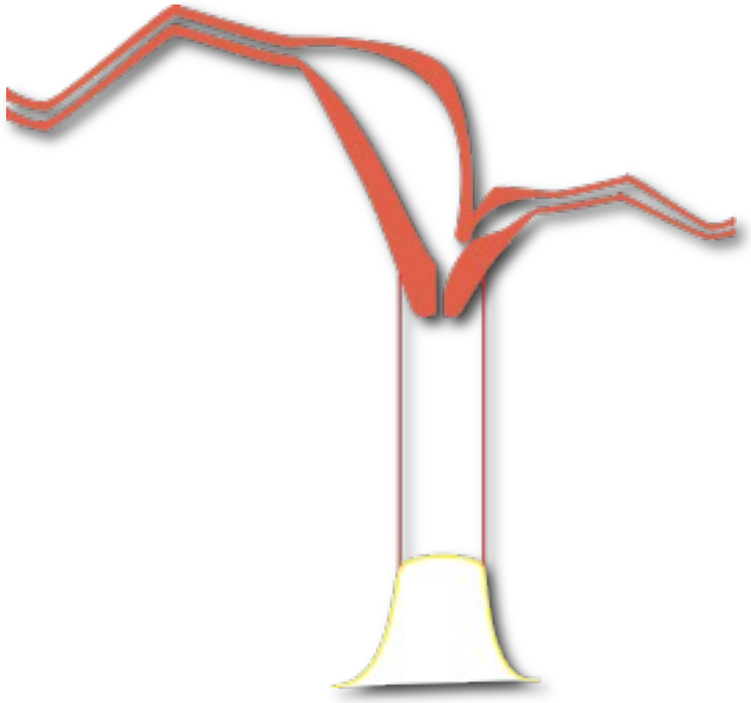

Non communicant

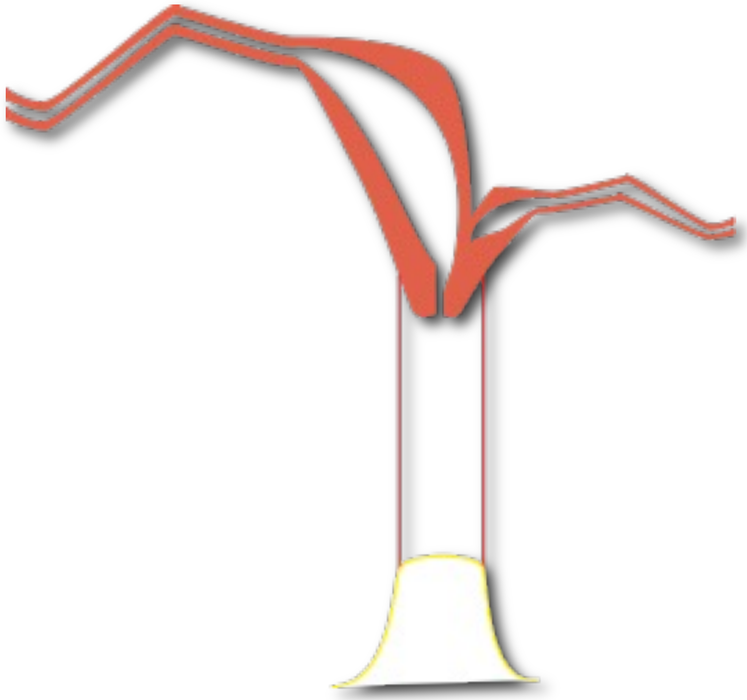

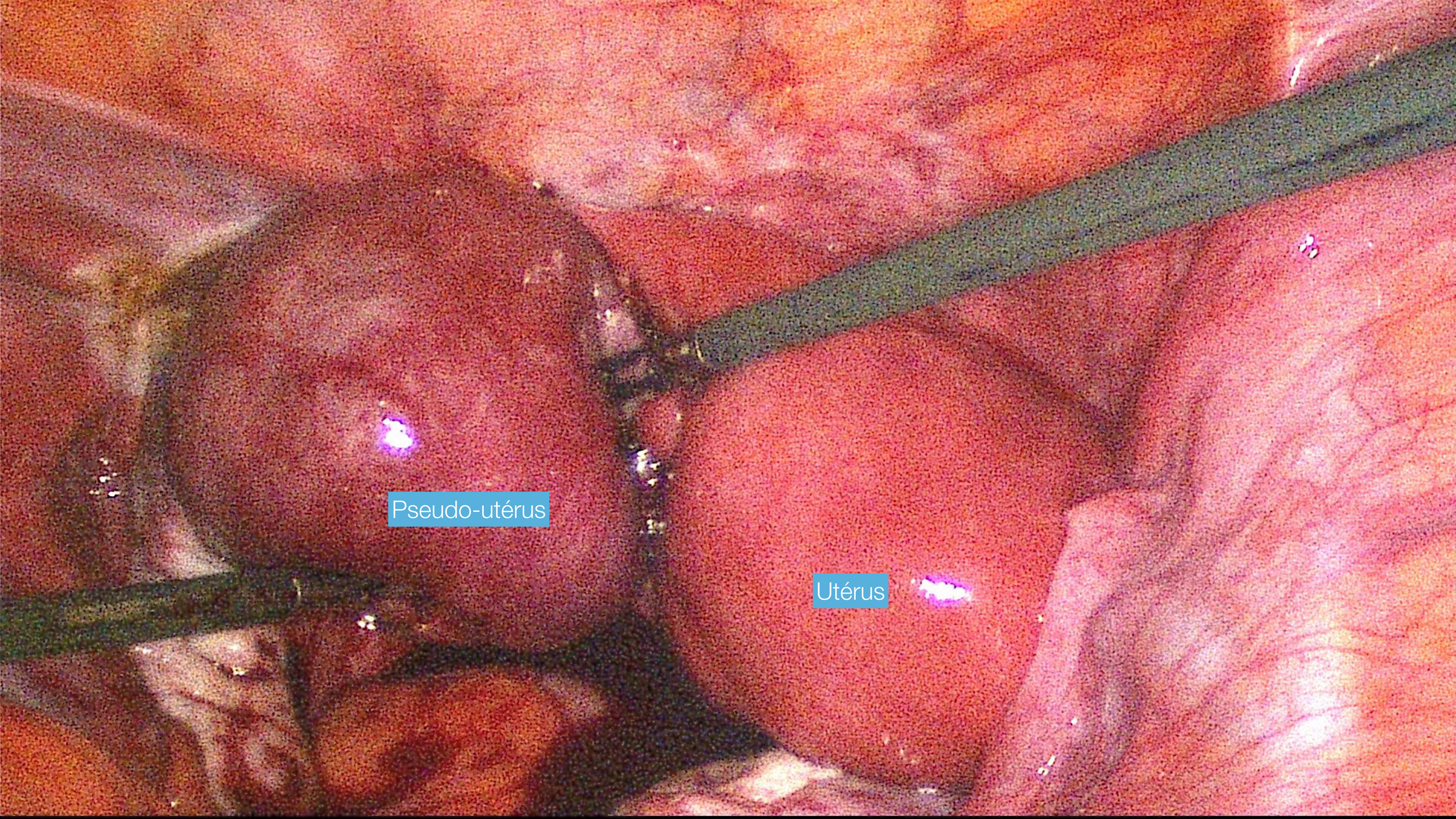
Pseudo-utérus
Utérus

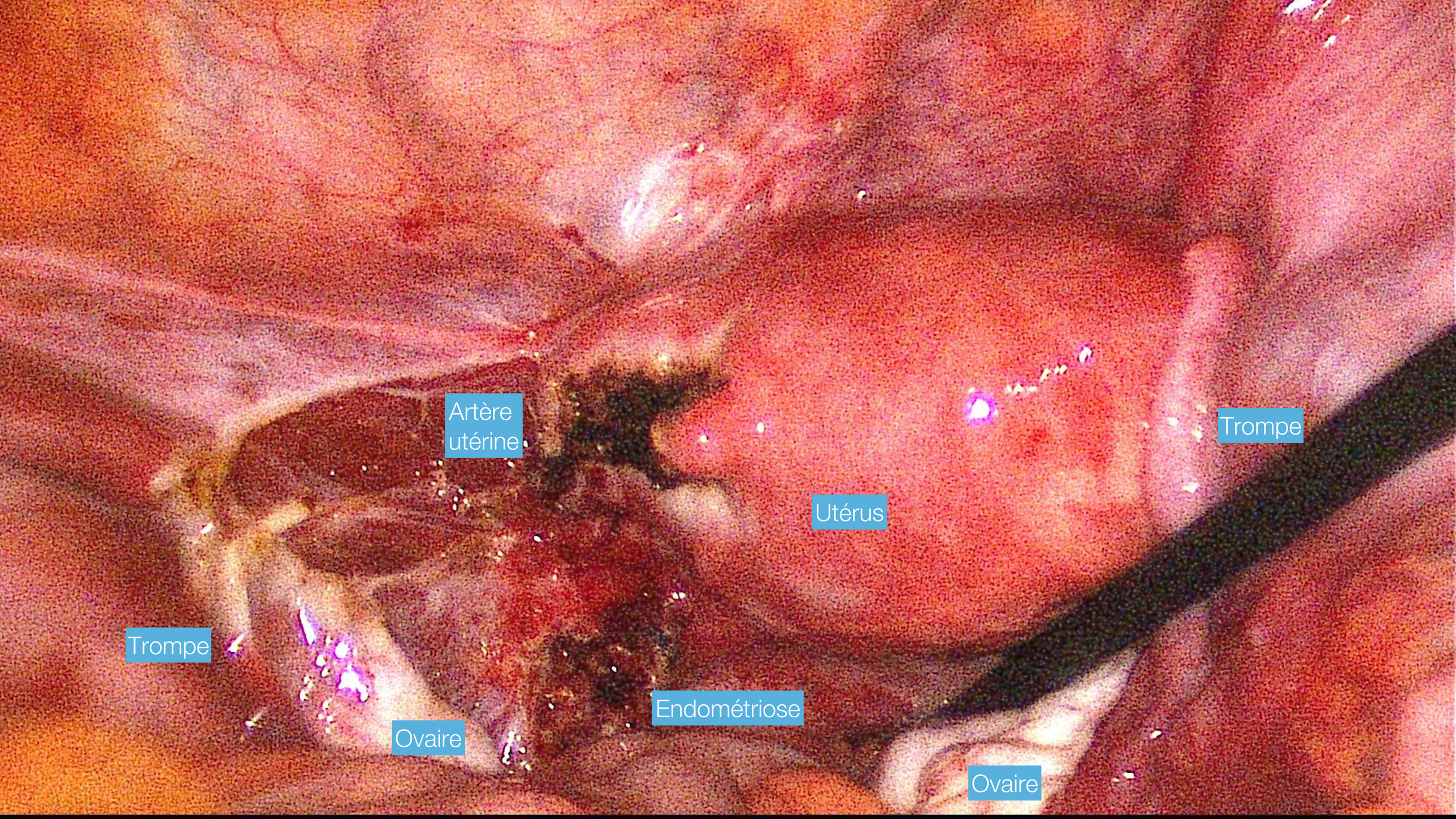
Artère utérine
Trompe
Utérus
Trompe
Endométriose
Ovaire
Ovaire

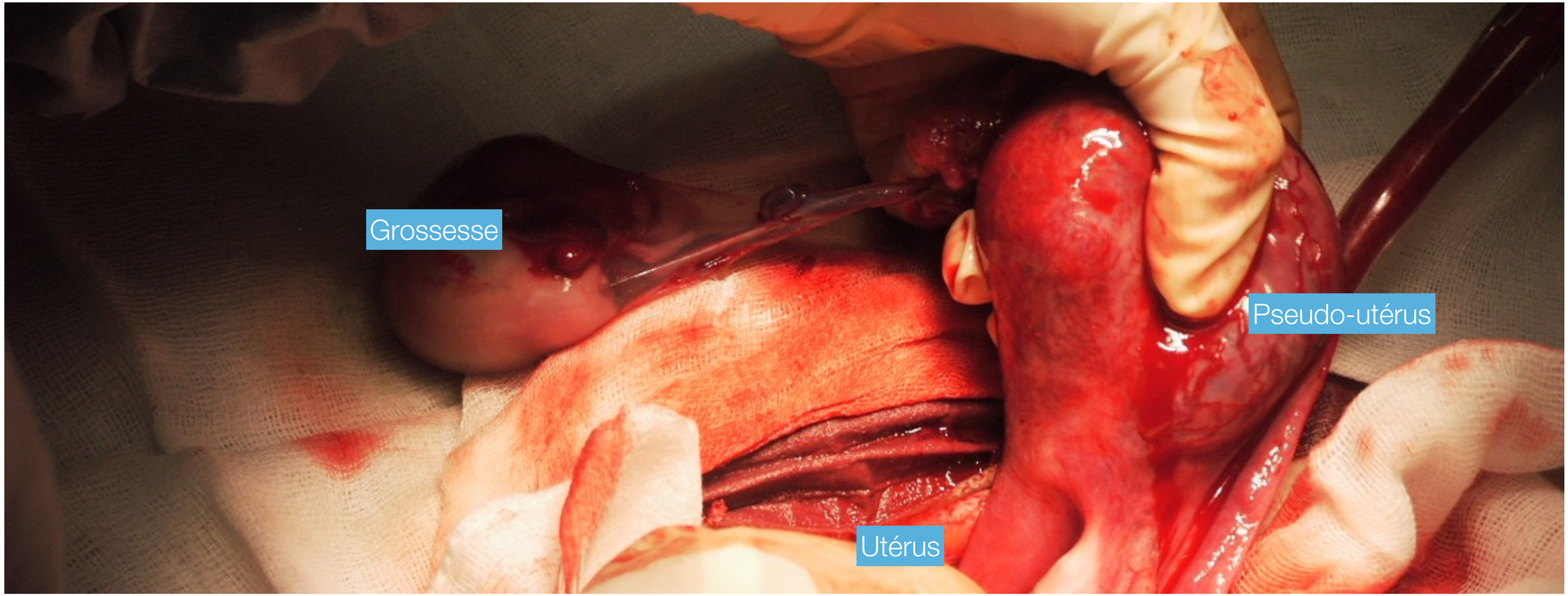

Rupture utérine sur pseudo-unicorne

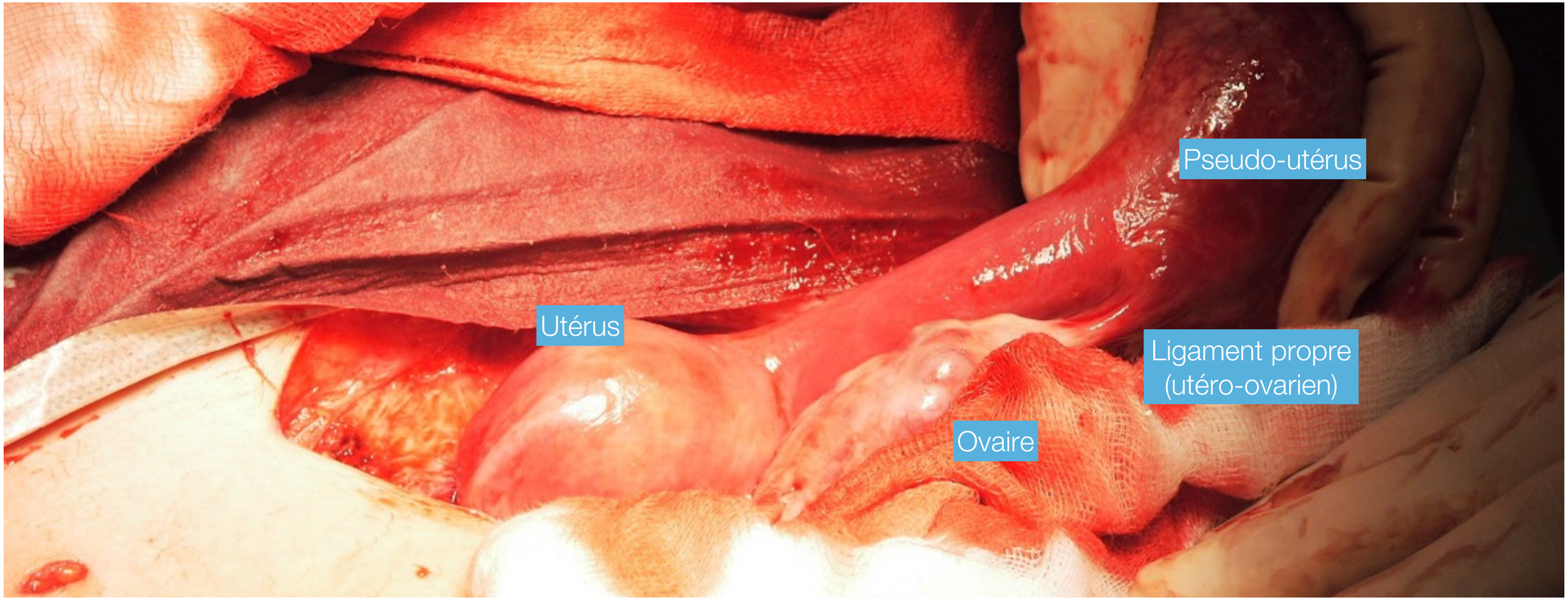

Eloignement important ici entre utérus et pseudo-utérus

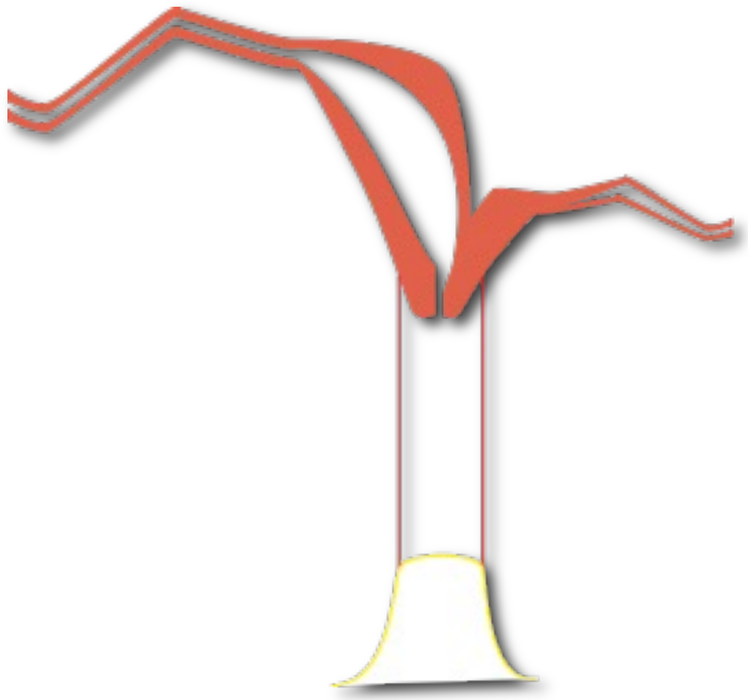

Rudimentaire sans cavité

Epidémiologie

- Environ 13 % des malformations utérines
- 44 % d’anomalies urologiques
  - Surtout si utérus rudimentaire non communicant
  - 67 % d’agénésie rénale ipsilatérale
  - Reins en fer à cheval
  - 15 %rein pelvien

Présentation dystociques

- Risque augmenté : RR 3,87 [2,42-6,18] (Chan YY. Ultrasound Obstet Gynecol 2011).
- Complications obstétricales à type de
  - RCIU
  - Rupture utérine sur corne rudimentaire...

Complications Obstétricales

- Risque augmenté de pied-bot et de malformations posturales (scolioses...)
  - RR = 4,7 [2,4 - 9,1] (Czeizel AE. Am J Obstet Gynecol 2011)

Diagnostic

- Hystérosalpingographie mais
  - N’aide pas si non communicant !
- IRM
  - Trouve la corne rudimentaire si non communicant, la présence d’endomètre

IRM Unicorne

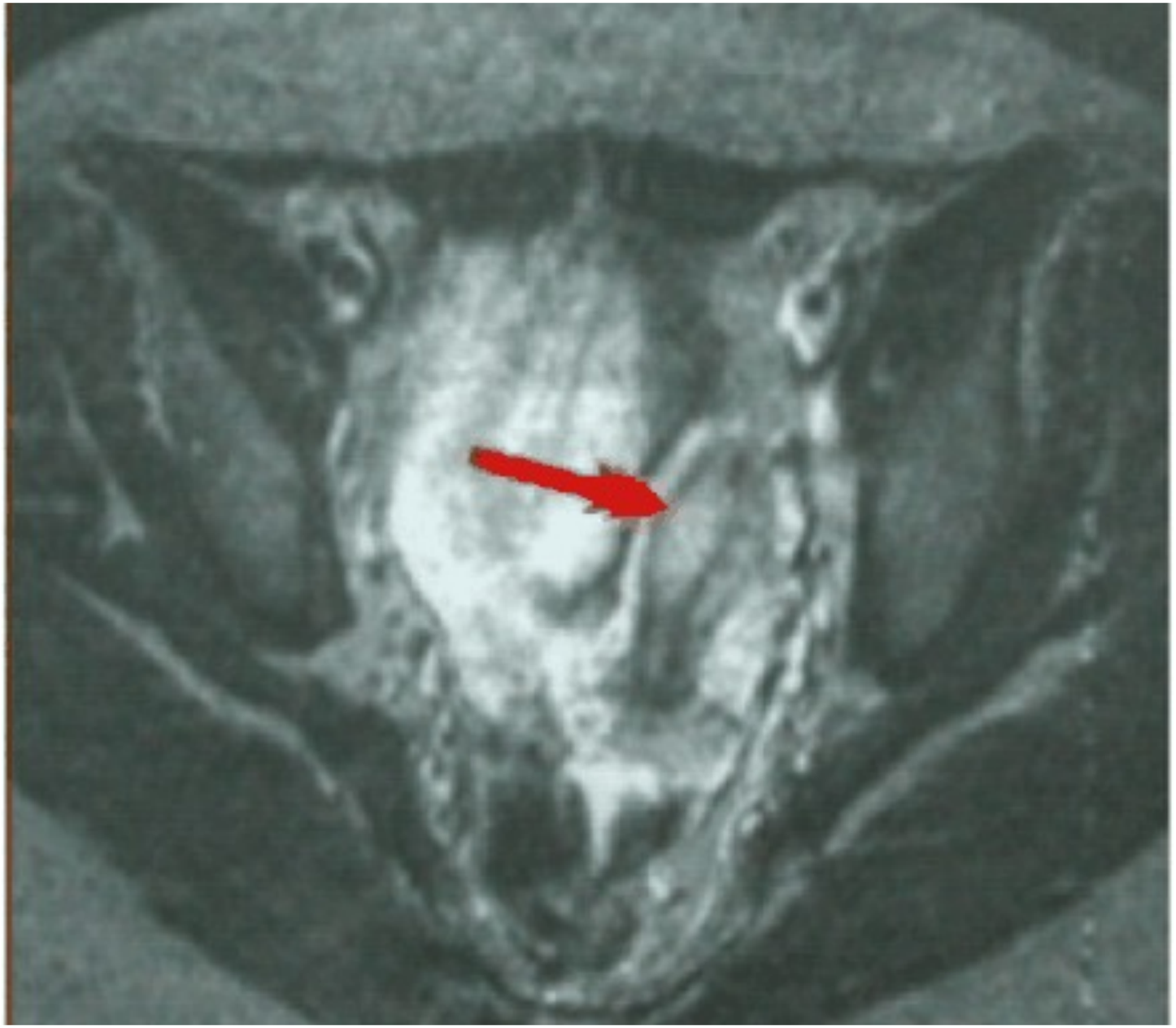

Agénésie ipsilatérale

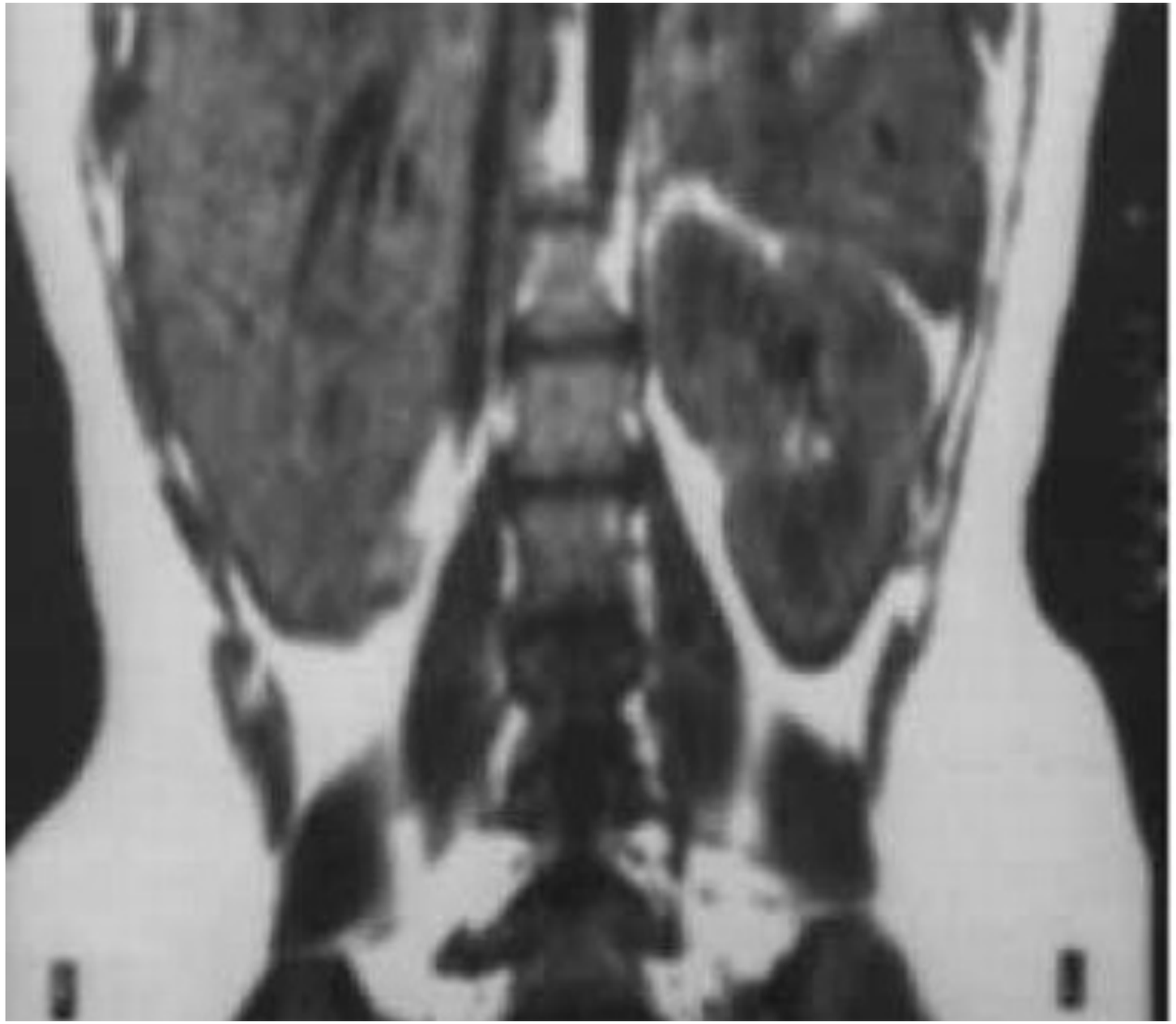

Complications

- Si non-communicants + endomètre :
  - Endométriose (régressive si traitement précoce)
- Rupture utérine ± décès maternel

Chirurgie...

- Plastie d'agrandissement utopiste et inefficace...
- Hémi-hystérectomie sur 18 patientes traitées (Donnez 97, Nisolle 96)...
  - 6 grossesses sur 8 patientes ayant tenté
  - 1 accouchement après 36 SA
  - 1 césarienne sur indication foetale

Classe III : Utérus didelphe

Duplication complète ou partielle du vagin, col et utérus.
Rare dans le rare...

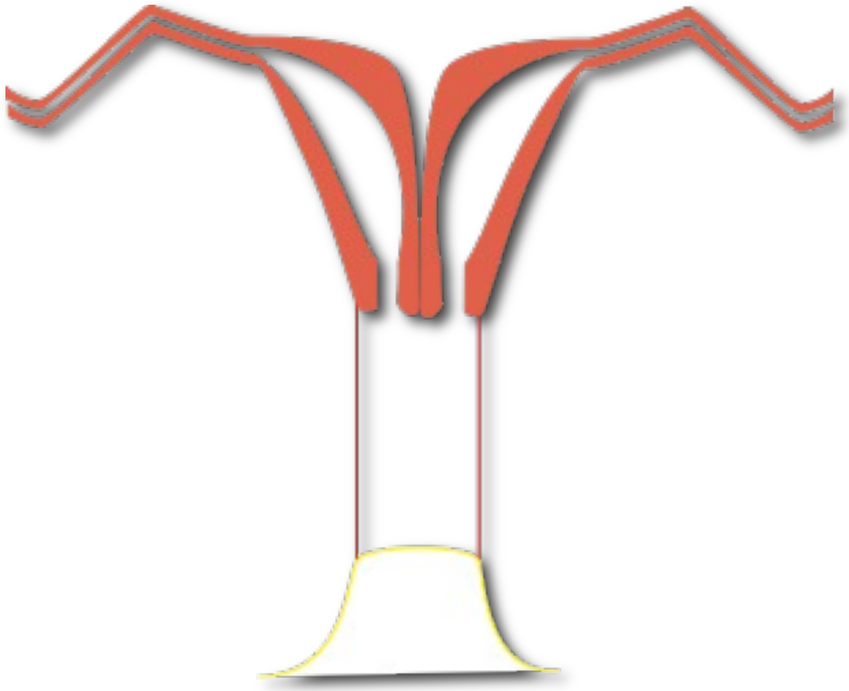

Didelphe

Description

- Présence fréquente d’un septum vaginal horizontal complet ou partiel
- **Si hémivagin obstrué** : association fréquente avec une agénésie urétérale et rénale ipsilatérale (Sd de Wunderlich-Herlyn-Werner)
  - Et vice-versa : si agénésie rénale rechercher une anomalie utérine.

Pronostic obstétrical

- Légèrement meilleur que l’unicorne...
- 40 % de fausses couches spontanés mais...
  - Pas de complications particulières chez les patientes menant leurs grossesses jusqu’au terme.

Complications Obstétricales

- Risque augmenté de pied-bot et de malformations posturales (scolioses...)
  - RR = 4,7 [2,4 - 9,1] (Czeizel AE. Am J Obstet Gynecol 2011)

Diagnostic

- Motifs de découverte :
  - Difficultés à juguler les règles par l'usage de tampons
  - Examen gynécologique systématique (2 cols)
  - Douleurs pelviennes (si hémivagin borgne)

Imagerie

- Identique aux classes I et II
- Exemple de vagin cloisonné à l'IRM

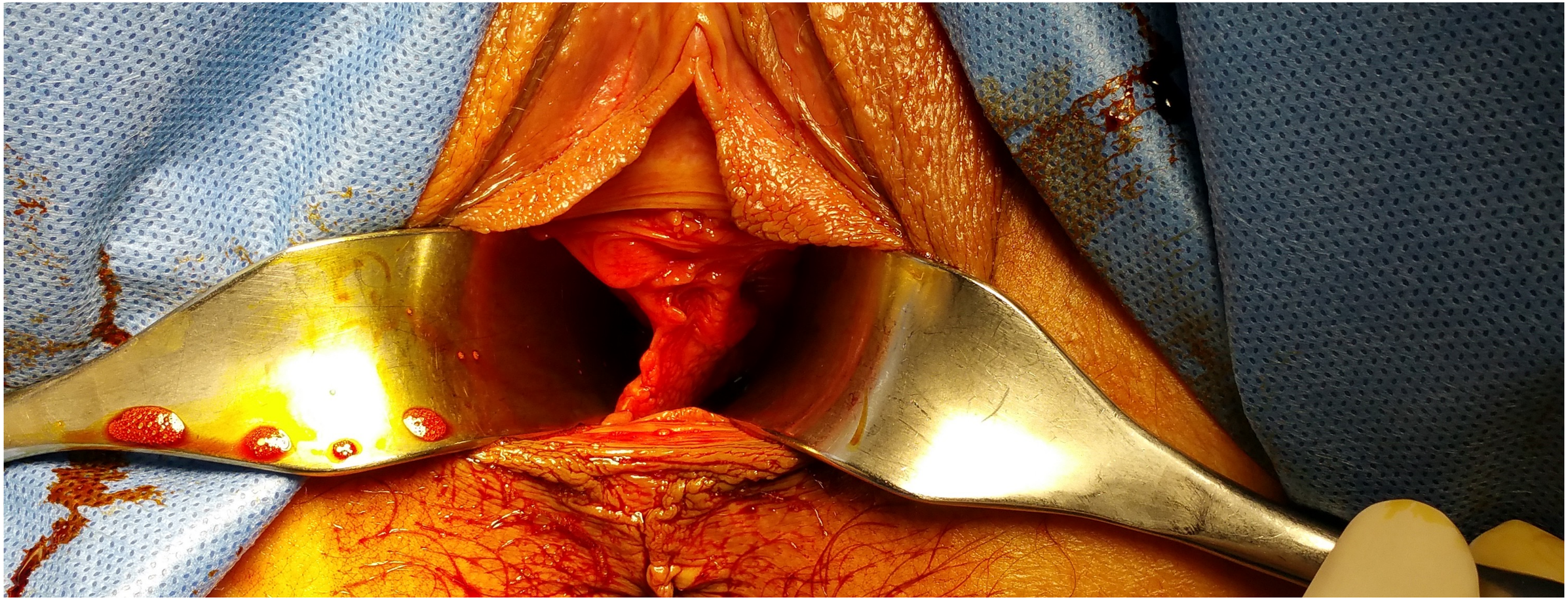

Cloison vaginale

Traitement chirurgical

- Si vagin borgne :
  - Excision et marsupialisation du septum vaginal
  - Coelioscopie pour vérifier la présence d’endométriose
- Hystéroplastie non recommandée (cf bicorne)

Evolution après traitement

- Risque d’adénose vaginale dans l’hémivagin borgne opéré
- Bonne évolution après chirurgie
- 10 grossesse intra-utérines :
  - 5 accouchements à terme
  - 4 prématurés
  - 1 fausse couche spontanée (Stassart 1992)

Classe IV : Utérus bicorne complet ou partiel

Septum utérin plus ou moins complet
Un seul col… donc une seule chambre !

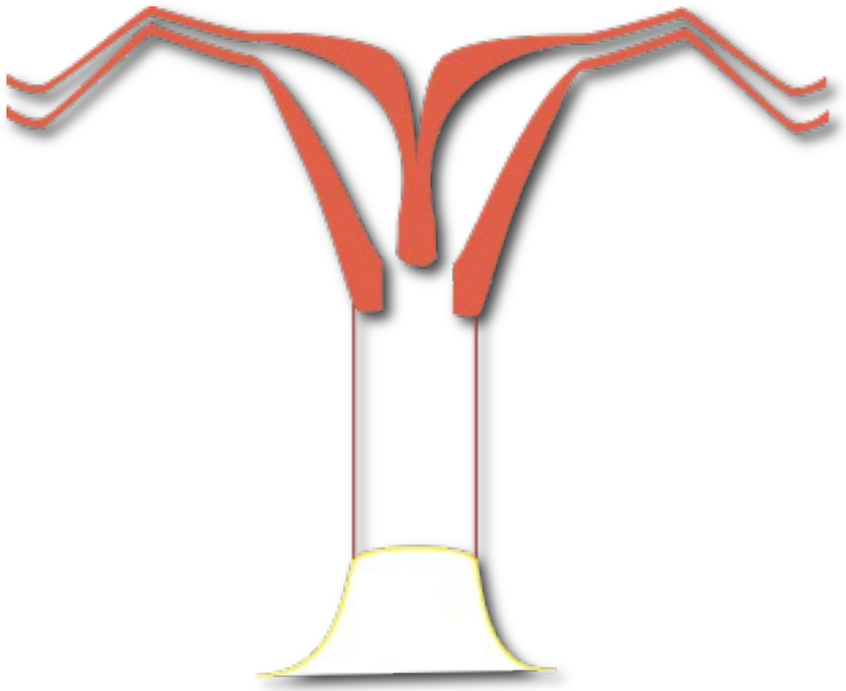

Bicorne complet

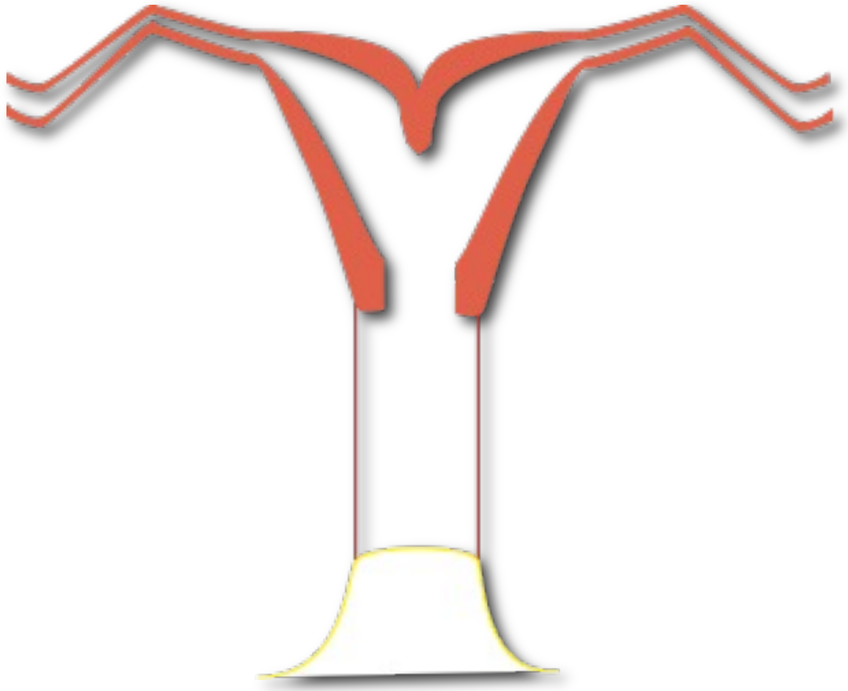

Bicorne partiel

Description

- Fusion du col et de la partie basse de la chambre endométriale
- Complet si le septum descend jusqu'à l'endocol, partiel sinon
  - Peut descendre jusqu'à l'exocol...

Complications obstétricales

- 60 % des patientes auront un accouchement à terme

Complications Obstétricales

- Risque augmenté de pied-bot et de malformations posturales (scolioses...)
  - RR = 4,7 [2,4 - 9,1] (Czeizel AE. Am J Obstet Gynecol 2011)

Diagnostic

- FAIRE LA DIFFÉRENCE ENTRE BICORNE ET CLOISONNÉ +++
  - Bicorne : peu de problèmes reproductifs
  - Cloisonné : gros risques d’avortements ou de FCS
  - Techniques chirurgicales très différentes

Échographie

- En phase lutéale pour mieux apprécier l’endomètre
- Angle entre les cornes peut aider : habituellement > 60°
- NB : L’hystérosalpingographie n’est d’aucune aide...

IRM

- Incisure profonde du fond utérin
- Distance entre les 2 cornes importante

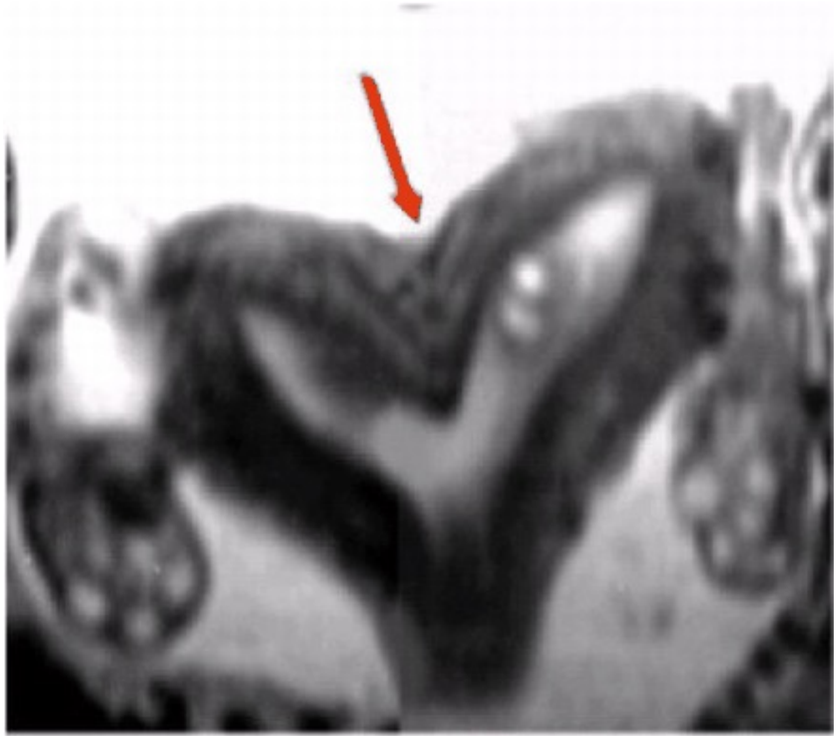

Indication opératoires

- Hystéroplastie
- Très rares et se discutent sur antécédents de
  - Fausses couches à répétition
  - Fausse couche tardive
  - Accouchement prématuré
  - Sans autre étiologie retrouvée...

Classe V : Utérus cloisonné

Cloison complète ou partielle sur un utérus unique

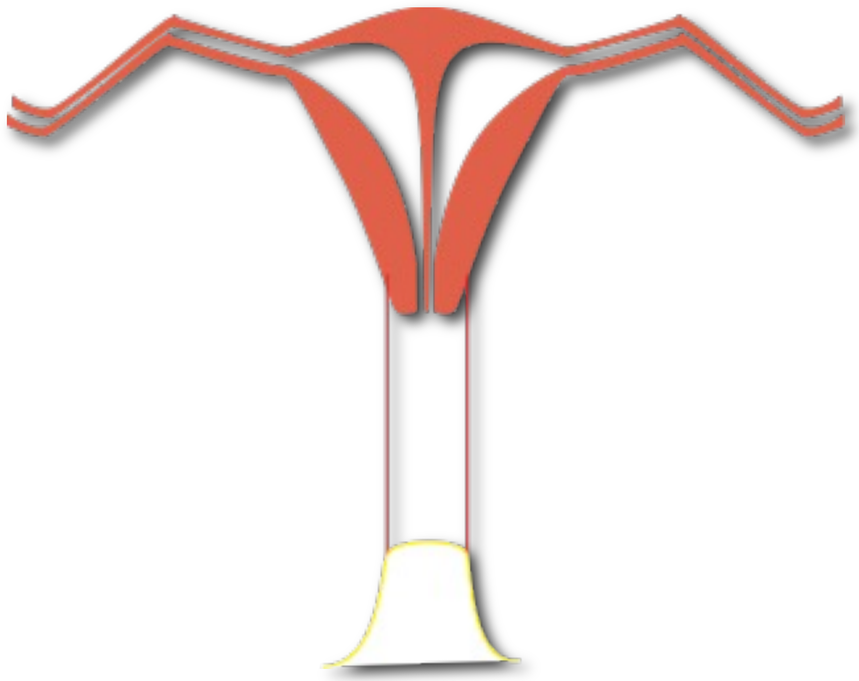

Cloison complète

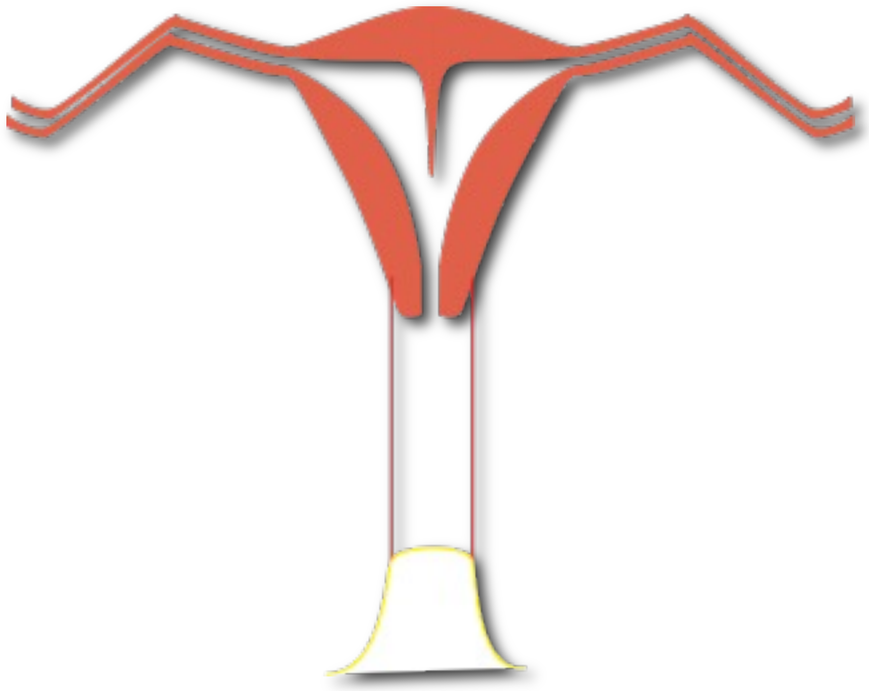

Cloison partielle

Epidémiologie

- Anomalie la plus fréquente
- Défaut de résorption du septum médian après fusion
- Complet s’il s’étend jusqu’à l’endocol

L’accouchement prématuré

- Augmentation du risque :
  - Partielle : RR 2,01 [1,16-3,51]
  - Totale : RR 2,30 [1,48-3,11] (Chan YY. Ultrasound Obstet Gynecol 2011).

Pronostic obstétrical

- Altération grave du pronostic obstétrical
  - 15-28 % de naissances vivantes mais
  - MAIS pas toujours associé à un mauvais pronostic.
    - Sa présence seule ne nécessite pas de traitement

Diagnostic

- Dépistage ++ par l’hystérosalpingo-graphie
  - Mais n’est pas un moyen de diagnostic
- Echographie (3D ++) est une bonne indication :
  - Se ≈ 100 %
  - Sp ≈ 80 % (92 % si 3D)

IRM

- Le meilleur examen
- +++ Fond utérin plat ou bombé
- Angle septal < 60°
- Distance entre 2 cornes < 35 mm

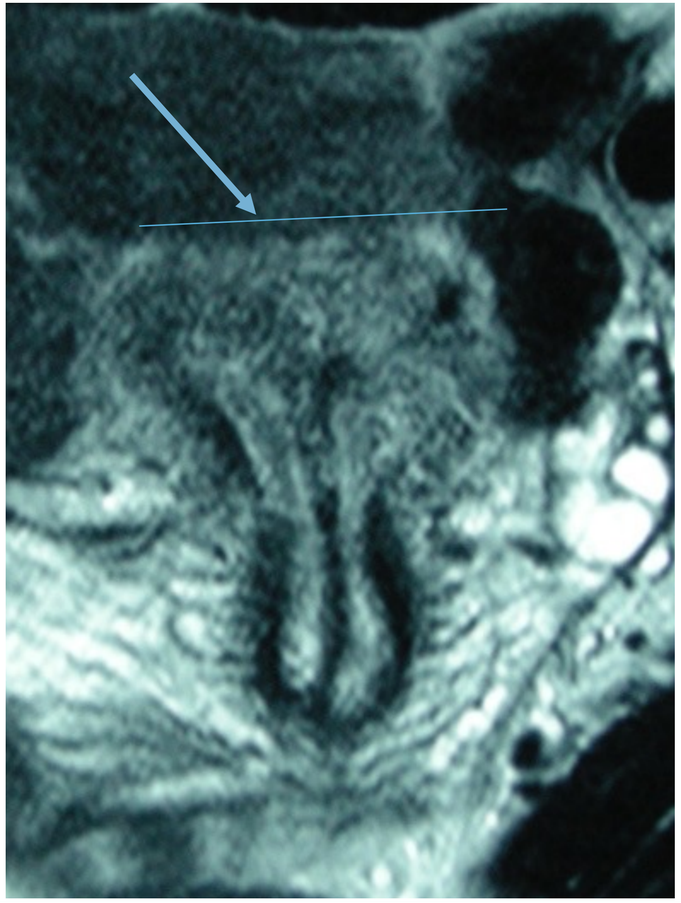

Indications opératoires

- Plus larges (Lin PC Fertil Steril 2002) :
  - Complications plus fréquentes
  - Rapport bénéfice risque favorable
- Sur :
  - Fausses couches à répétition
  - Fausse couche tardive
  - Accouchement prématuré

Intervention

- Première phase du cycle (endomètre fin)
- Voie hystéroscopique +++
- Contrôle échographique per-opératoire
  - 0,5 cm entre septum et myomètre normal



© T. Linet

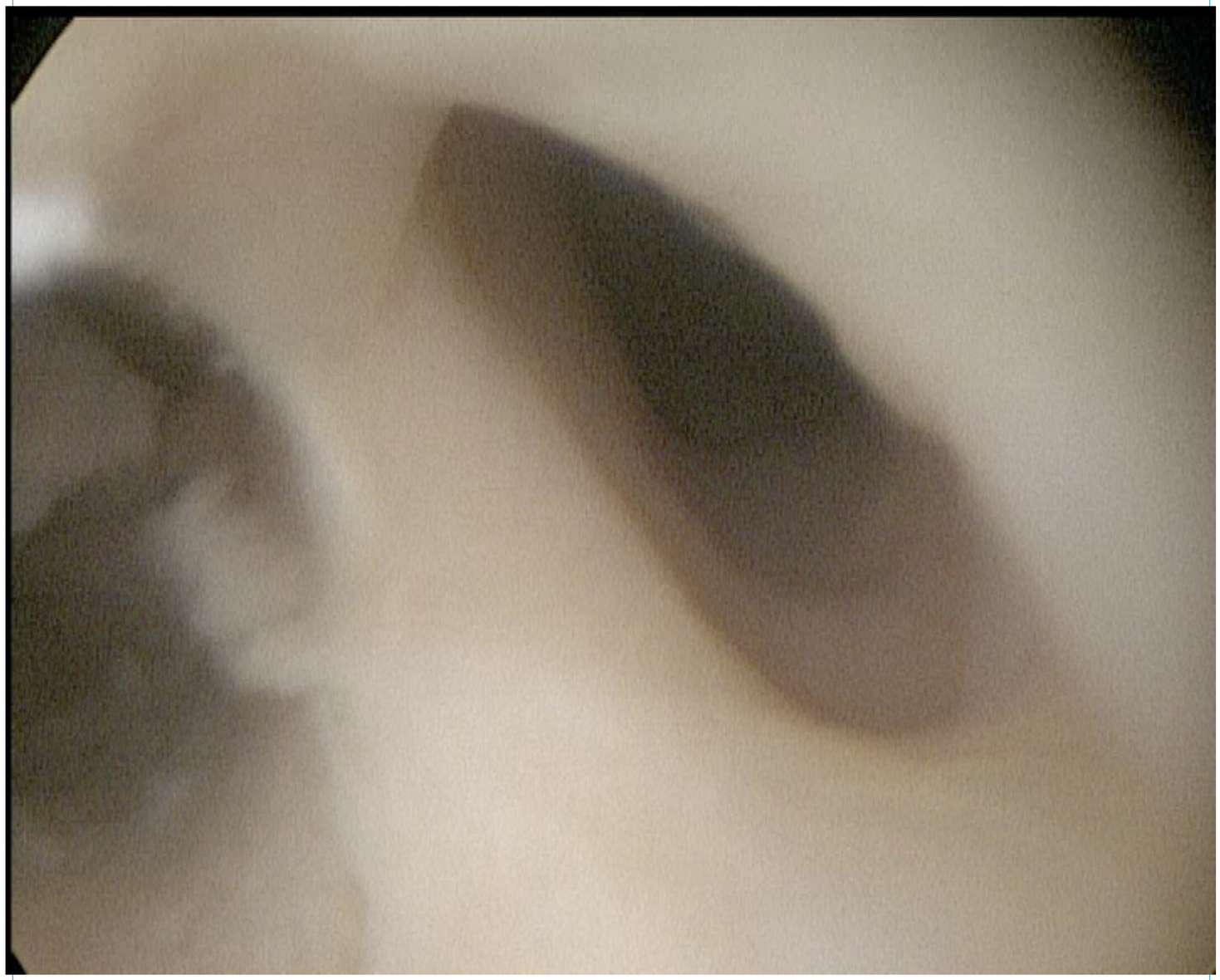



© T. Linet

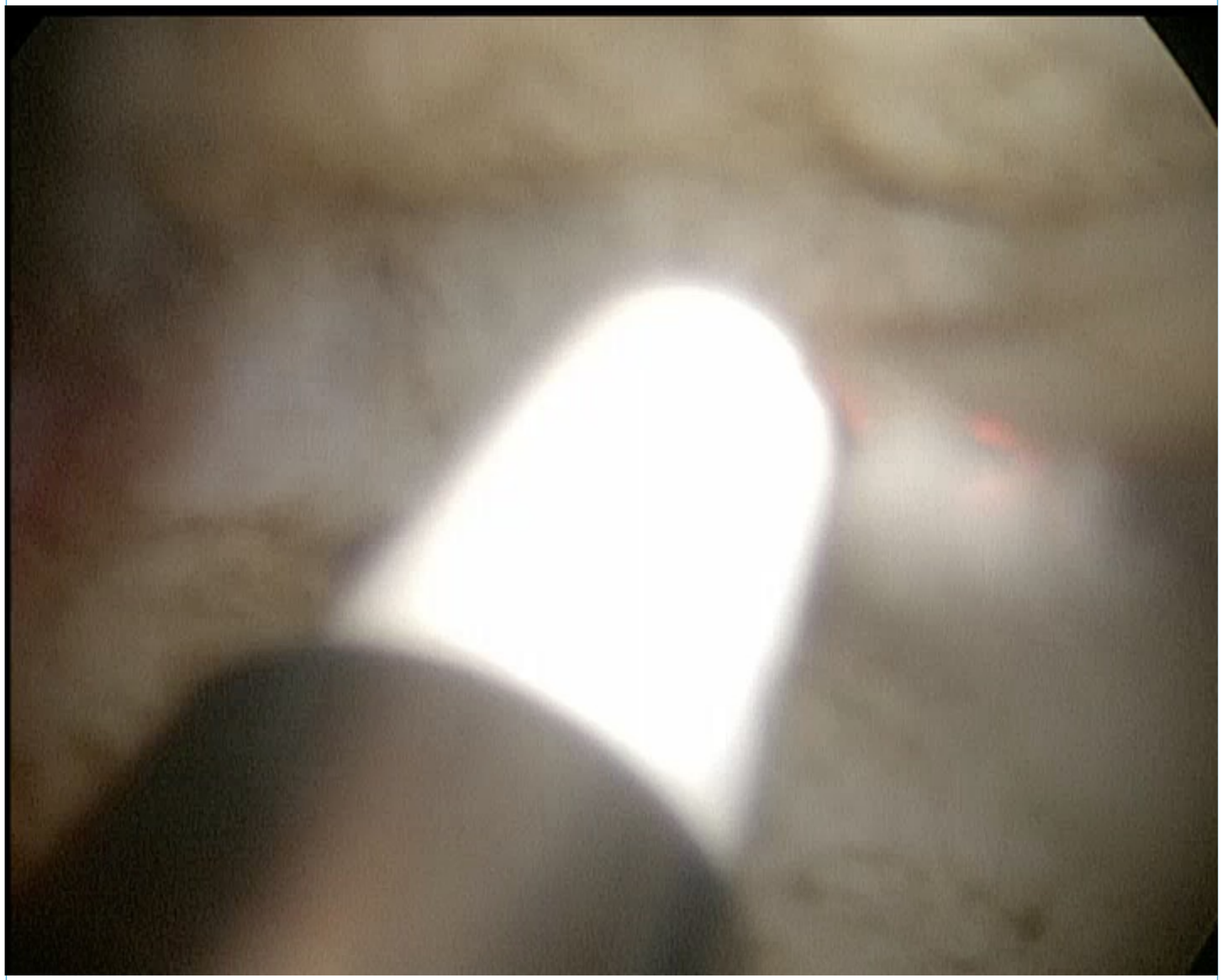

Suites

- Perforations utérines per-opératoires
- Hystéroscopie à 1 mois : 44 % de septums résiduels
  - Sans conséquence si < 1 cm
- Rupture utérine
  - En cours de grossesse, du travail ou pendant l'accouchement...



Classe VI : Utérus cloisonné fundique

Présence d’un petit septum sur le fond utérin

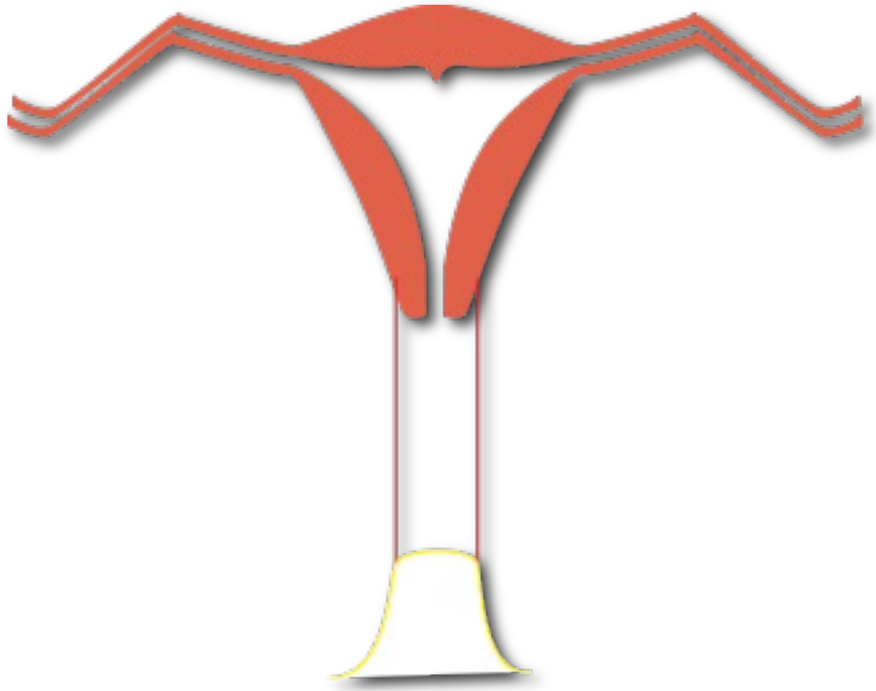

Utérus cloisonné fundique (arqué)

Quelques notions

- Cloison à minima ou bicorne à minima ?
- HSG : cause très fréquente (la plus fréquente ?)



Classe VII : Utérus distilbène

Utérus en forme de T avec ou sans dilatation des cornes.

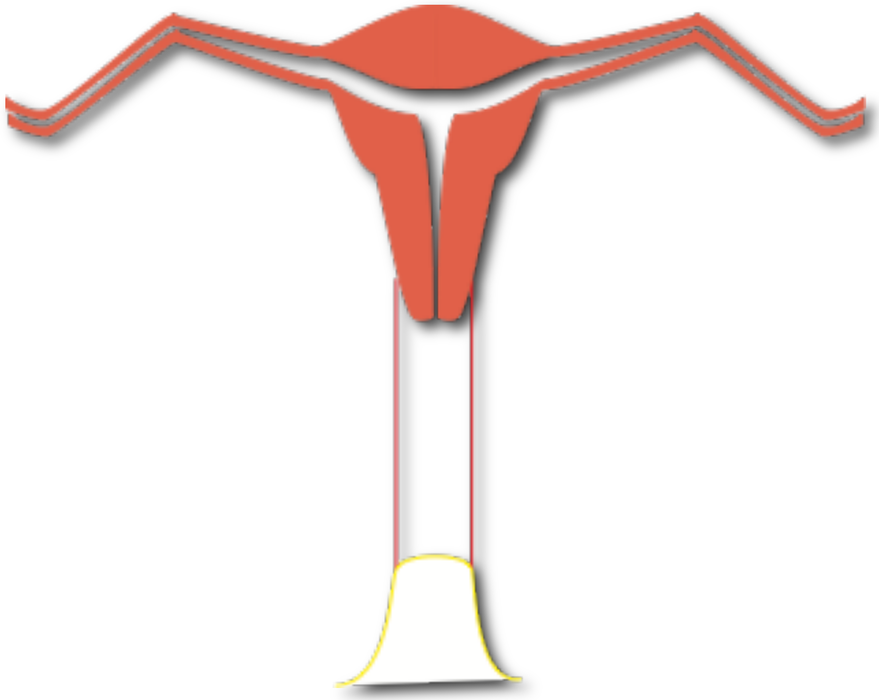

Sans dilatation

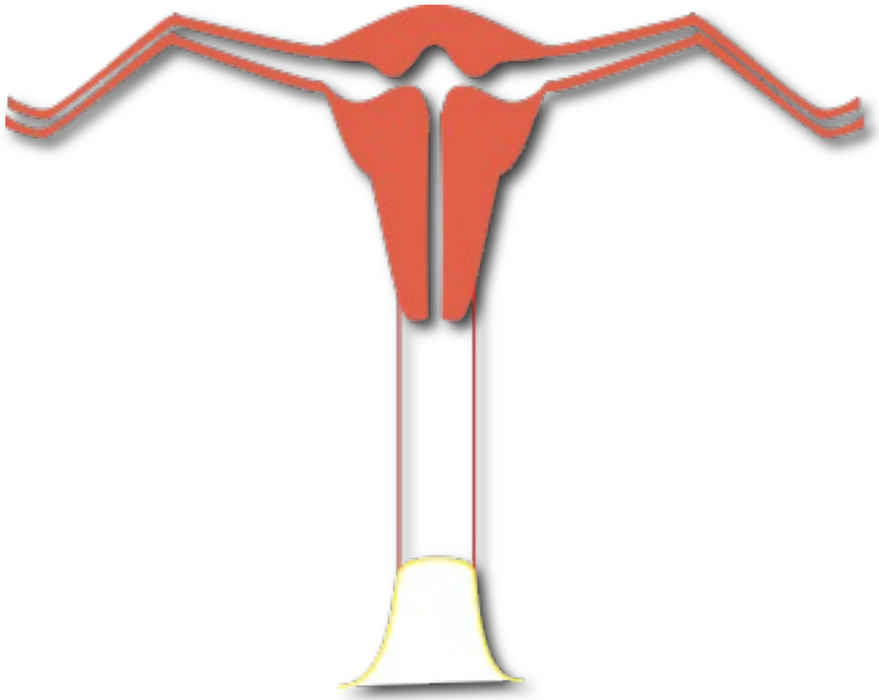

Avec dilatation (1)

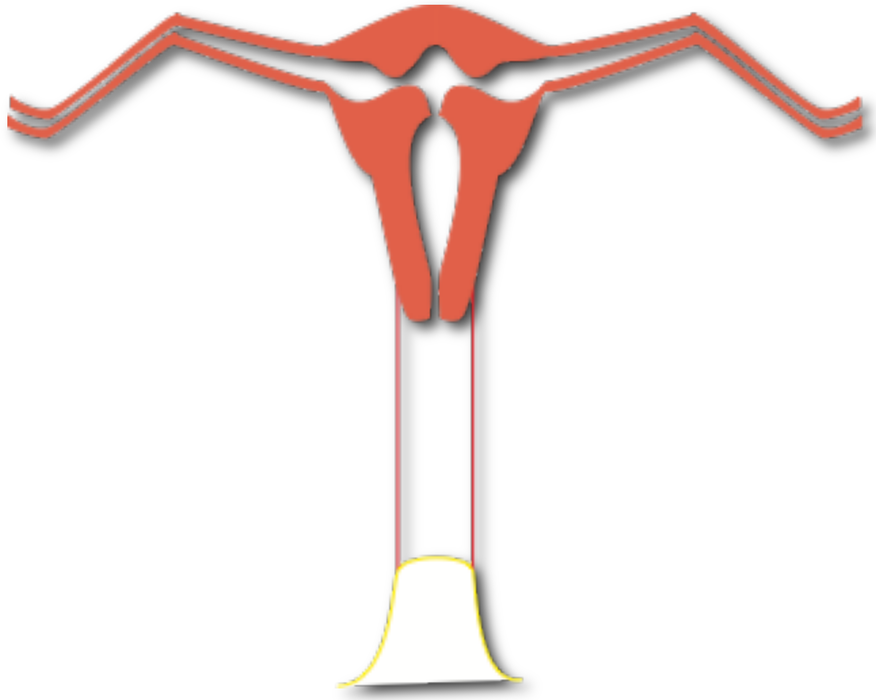

Avec dilatation (2)

A l’hystérosalpingo-graphie

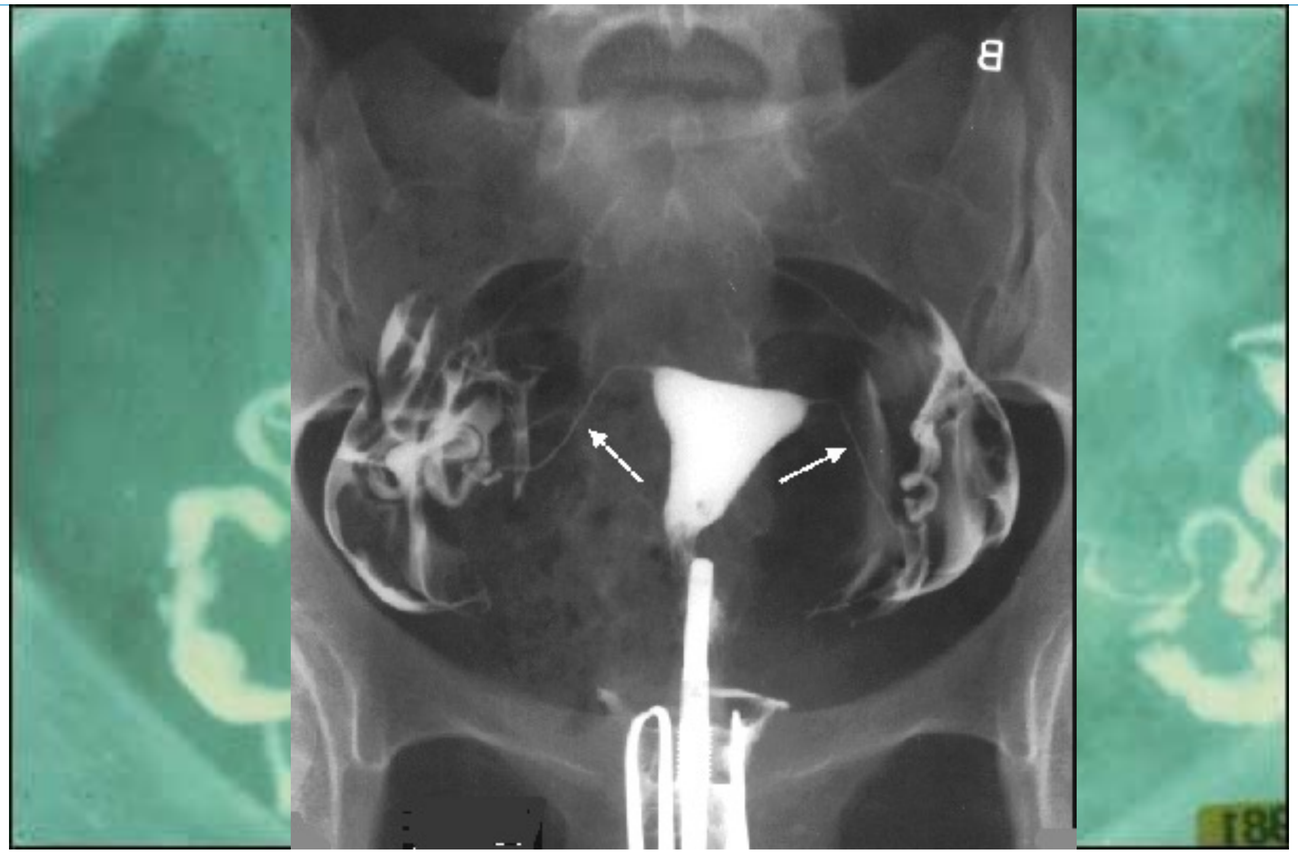

Le DES (Distilbène)

- Distilbène : estrogène de synthèse
  - Devait lutter contre les fausses couches, MAP et autres problèmes obstétricaux...
  - En France : 1951 - 1977
- 1971 : découverte d'une association avec
  - Des adénocarcinomes vaginaux à cellules claires
  - Des anomalies cervicales et vaginales bénignes (adénose vaginale…)
- Action épigénétique (méthylations…) avec impact sur les générations suivantes [1]
  - Normalisation en 3 générations, peut-être plus.

[1] Al Jishi T. Reprod Toxicol 2017

L’utérus distilbène

- 69 % des patientes exposées :
  - Cavité endométriale en forme de T
  - Segment inférieur évasé
  - Constrictions mi-fundiques
  - Utérus hypoplasique...

Le col distilbène

- 44 % des patientes exposées
  - Hypoplasique
  - Rebord antérieur
  - Collier
  - Pseudopolypes

Impact gynécologique et obstétrical [1]

- Puberté précoce.
- Réserve ovarienne diminuée (IOP)
- Risque augmenté de fausses couches spontanées, de grossesse extra-utérines
- Incompétence cervicale
- Prééclampsie [2].

1. Al Jishi T. Reprod Toxicol 2017. 2. Troisi R Obstet Gynecol 2007

Diagnostic

- Examen clinique
- Echographie/IRM

Chirurgie

- Possible par voie hystéroscopique
- Diminution du taux de fausses couches
- Augmentation des grossesses à terme

Place de l’hystero-salpingographie

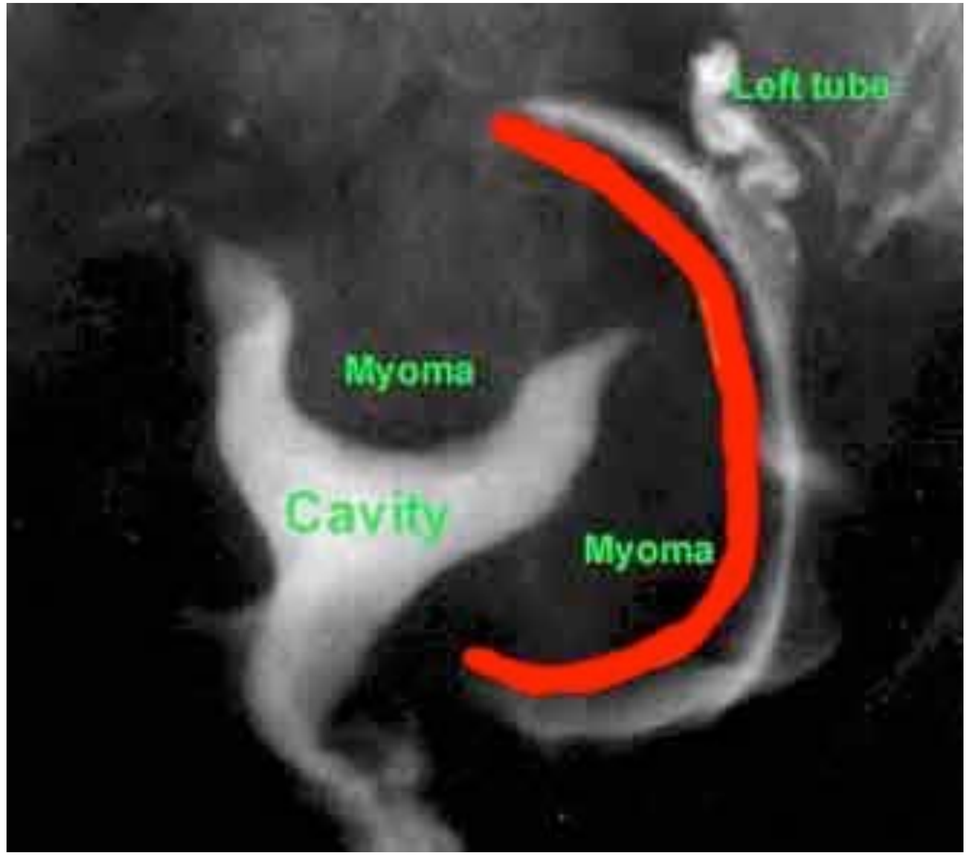

En conclusion



Arbre diagnostic

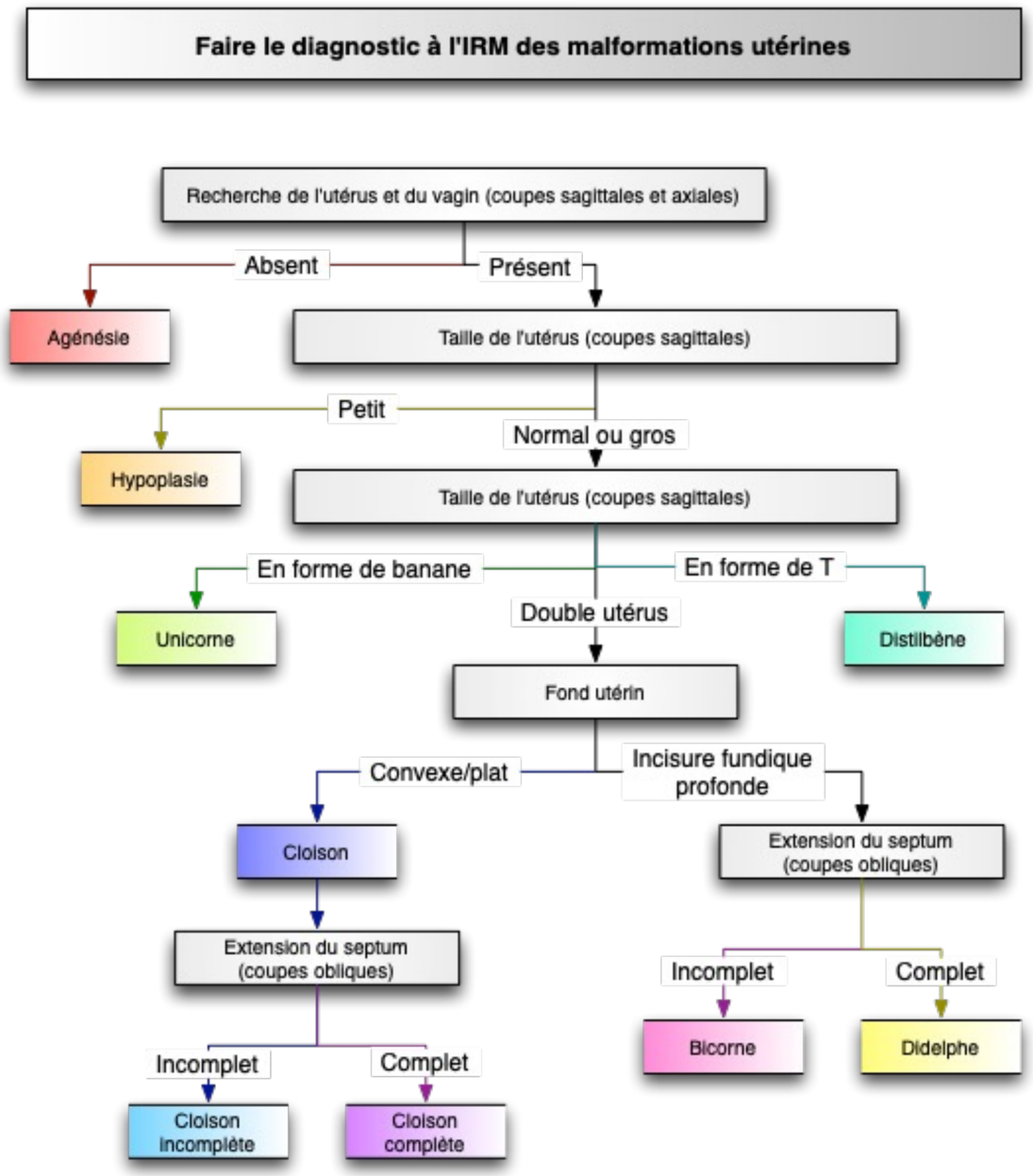

Les complications [1] : Odds Ratios

	UniC	BiC	Cloison	Arqué
Fécondité	N.S	N.S	0,86	N.S
FCS 1e T	2,15	3,4	2,89	N.S
FCS 2e T	N.S	N.S	3,74	2,39
Préma	2,97	2,97	2,14	N.S
Prés. Dystocique	3,87	3,87	6,24	2,53

Chan YY. Ultrasound Obstet Gynecol 2011

Les synéchies



C’est ?

- Adhérences intra-utérines
  - Liées à un traumatisme intra-utérin

Etiologie

- 90 % geste gravidique (aspiration, RU...)
  - 8 % de risque pour une première aspiration
  - 30 % à la 3e
- Arrive aussi après hystéroscopie...
- Rôle de l’infection discuté... cofacteur faible

Conséquences

- Infertilité (43 %)
- Hypoménorrhée, aménorrhée (syndrome d’Asherman)
- Dysménorrhée
- Fausse couche à répétition

Conséquences obstétricales

	OR	[]
HRP	3,25	[1,43-7,36]
RPM	2,51	[1,51-4,18]
Césariennes pour dystocie	1,75	[1,04-2,95]

NP2 - Tuuli MG. Obstet Gynecol 2012

Diagnostique

- Hystérosalpingographie
  - Se = 75-81 %
  - Sp ≈ 80 % (Roma Dalfo, A. 2004)

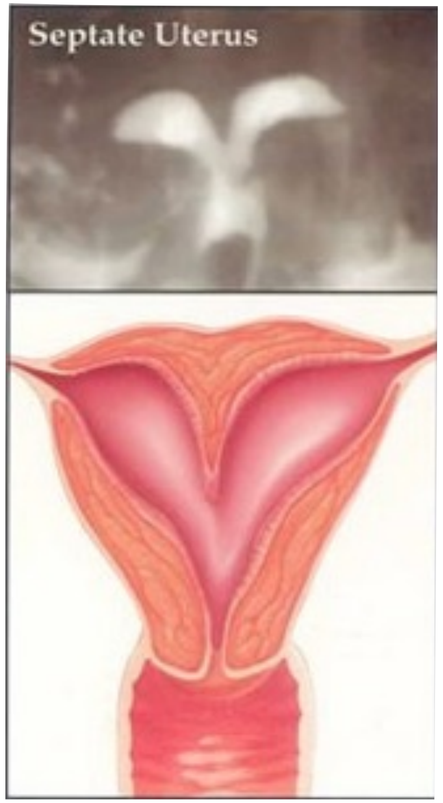

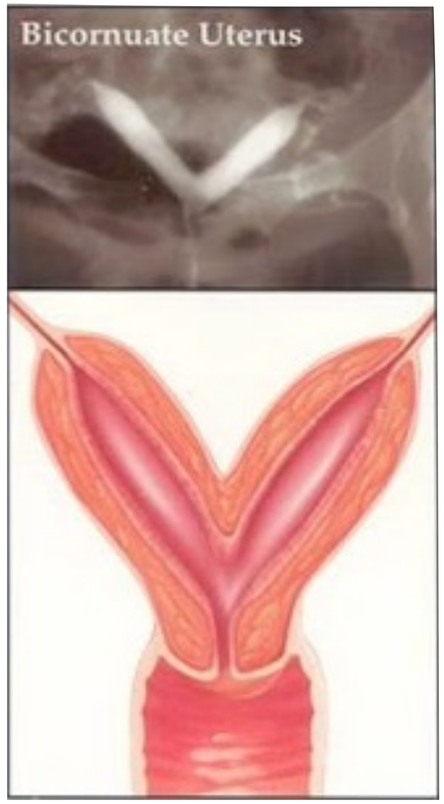

Diagnostic

- Hystéroscopique +++
  - Traitement possible dans le même temps

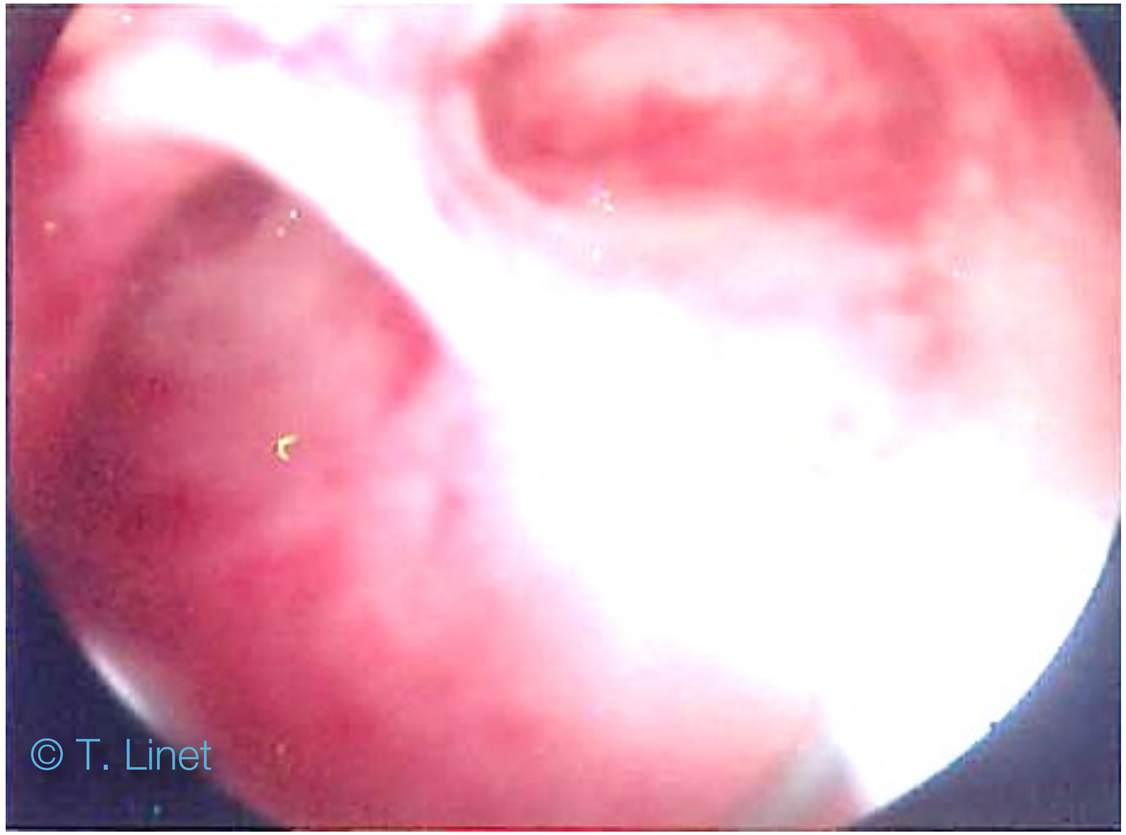



Traitement hystéroscopique

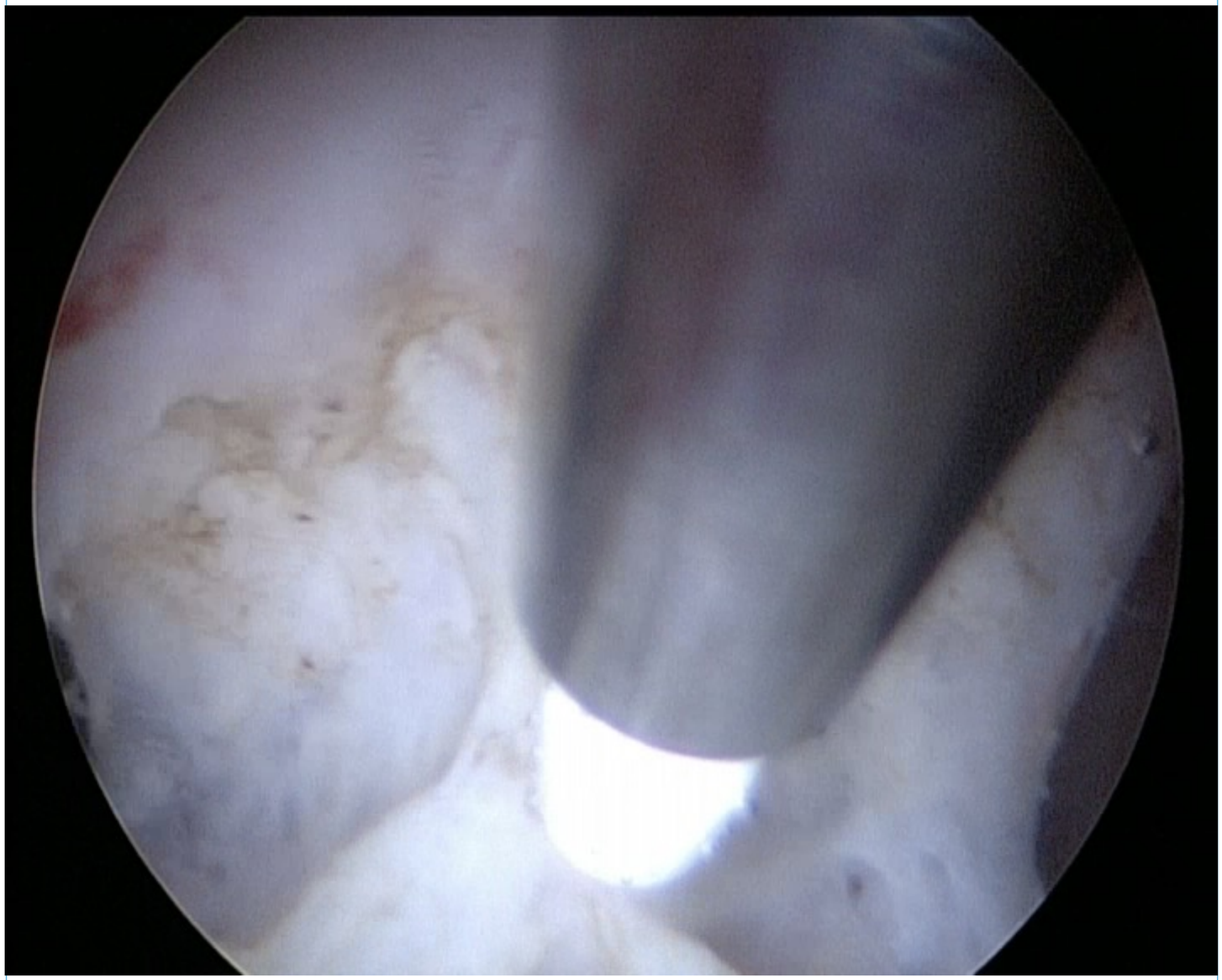

Résultats

- 73-92 % de règles
- 40 % de grossesse à terme
  - Risque de placenta accreta

Contrôle HSG

- 2 à 3 mois après l’intervention