Saignements utérins anormaux par la pratique

T. LINET

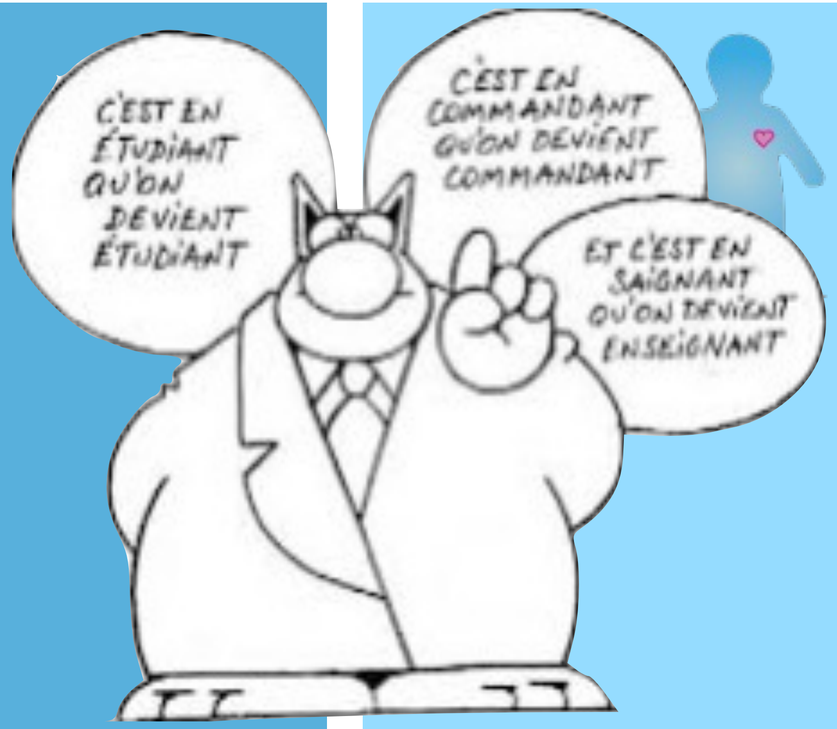

Ce que veulent les femmes



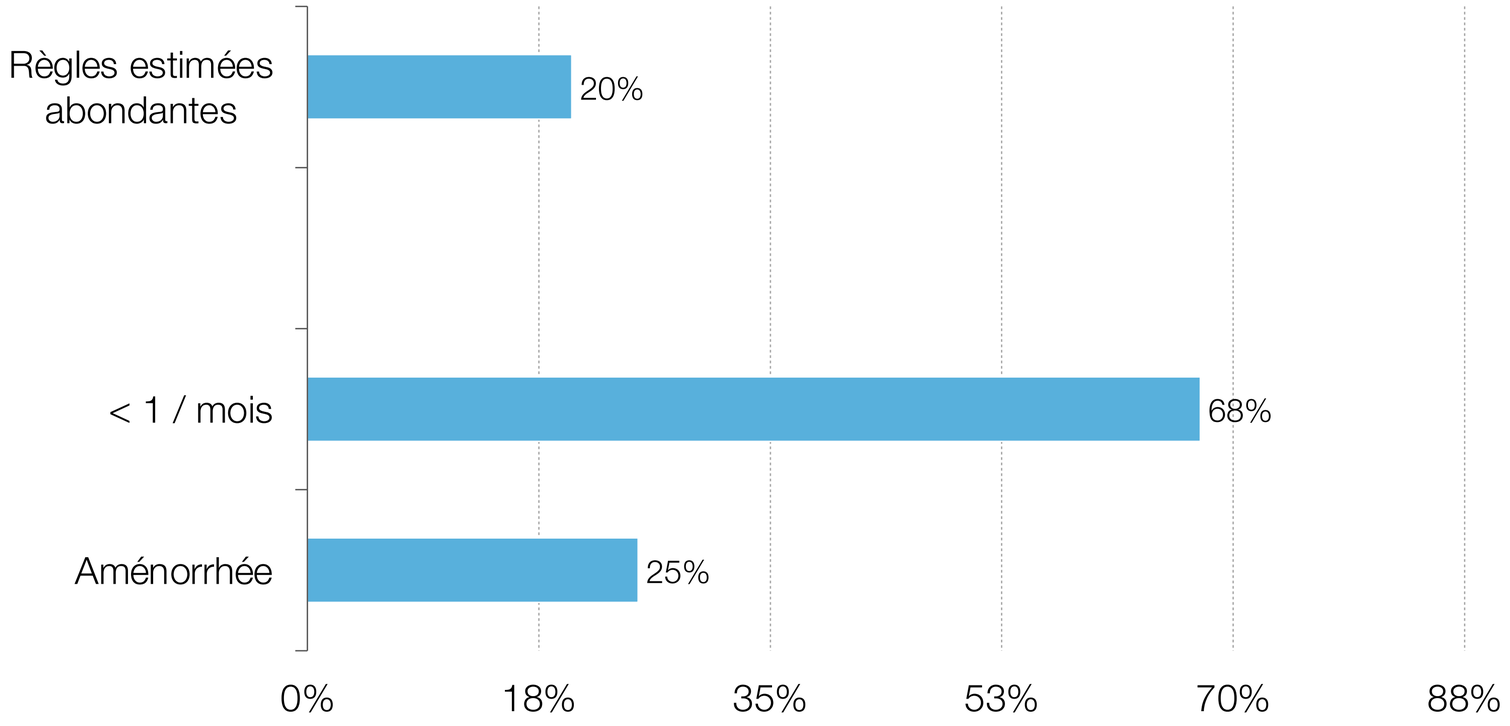

Den Tonkelaar I. Contraception 1999 - Glasier AF. Contraception 2003.



Qu’est-ce qu’un cycle normal ?

Définitions internationales : la fréquence



Définition	Nom	Traduction	Pourrait correspondre à
< 24 jours	Frequent menses	Menstruations fréquentes	Polyménorrhée
24-38 jours	Normal menses	Menstruations normales	
> 38 jours	Infrequent menses	Menstruations peu fréquentes	Spanioménorrhée

[1] Munro MG. Rev Endocr Metab Disord 2012

Définitions internationales : régularité



- Plus grande variation de 7 à 9 jours fonction de l'âge
  - 18-25 ans : 9 jours
  - 26-41 ans : 7 jours
  - 42-45 ans : 9 jours

Munro, M.G, 2018. International Journal of Gynecology & Obstetrics.

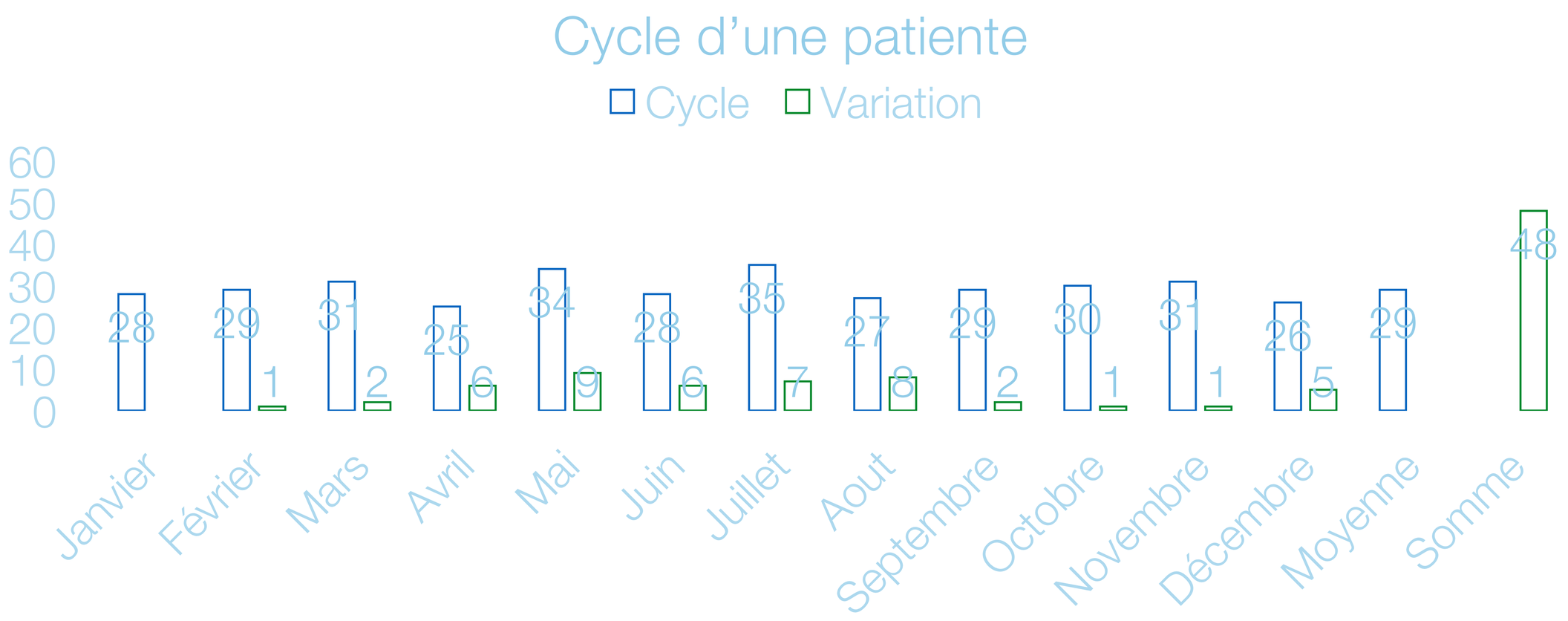

Exemple de cycle irrégulier

Définitions internationales : la durée



Définition	Nom	Traduction	Pourrait correspondre à
< 4,5 jours	Shortened menses	Menstruations raccourcies	Hypo ou oligoménorrhée
4,5 à 8 jours	Normal menses	Menstruations normales	
> 8 jours	Prolonged menses	Menstruations prolongées	Ménorragie (discuté)

[1] Munro MG. Rev Endocr Metab Disord 2012

Définitions internationales : l’abondance



- Menstruations abondantes : volume menstruel suffisamment abondant pour interférer avec la qualité de vie de la femme : physique, social, émotionnel ou matériel.

Munro, M.G, 2018. International Journal of Gynecology & Obstetrics.

Physiologie



- 50 % du volume de l’endomètre est perdu dans les 24 premières heures des règles

[1] Munro MG. Rev Endocr Metab Disord 2012



PBAC score

Pour estimer le volume menstruel

Volume et type de protection		J1	J2	J3	J4	J5	J6	J7	J8	total	x mL	= vol
Serviettes												
	Normal										x 0,5	
	Long	II			I	I	II			6	x 0,5	3
	Nuit						I			1	x 0,5	0,5
	Normal										x 1,5	
	Long				I	I				2	x 1,5	3
	Nuit					I				1	x 2	2
	Normal										x 3,5	
	Long				I					1	x 4	4
	Nuit				I					1	x 4,5	4,5
	Normal										x 6,5	
	Long										x 6,5	
	Nuit										x 8	
	Normal										x 12,5	
	Long										x 12,5	
	Nuit										x 14	
Tampons												
	Normal										x 0,5	
	Super										x 1	
	Super plus										x 1	
	Normal										x 1	
	Super										x 1,5	
	Super plus										x 2	
	Normal										x 1,5	
	Super										x 3	
	Super plus										x 6	
	Normal										x 4	
	Super										x 8	
	Super plus										x 12	
Coupe menstruelle (volume max de la cup = 30 mL)												
	1/4 plein		II	I						3	x 7,5	22,5
	1/2 plein		I	I						2	x 15	30
	3/4 plein			I						1	x 22,5	22,5
	pleine		I							1	x 30	30
Caillots												
	Petit	I								1	x 1	1
	Moyen										x 3	
	Gros										x 5	
Toilettes												
											x 1	
											x 3	
											x 5	
Total												
												122

Définition [1]



- Selon la durée :
  - Aigu (nécessite une intervention)
  - Chronique (> 6 mois)
  - Intermittent (métrorragies à proprement parler).

[1] Munro MG et col. Fertil Steril 2011.

Stratégie diagnostique

L’entretien

Orienter le diagnostic et la prise en charge



A l’entretien [1] : Profil de saignement



- Quantité,
- Fréquence de changement des garnitures,
- Présence de caillots,
- Chronologie par rapport au cycle menstruel,
- Impact sur la qualité de vie

[1] Bradley LD. Am J Obstet Gynecol 2016.

A l’entretien [1] : Symptômes d’anémie



- Céphalées,
- Palpitations,
- Dyspnée,
- Malaises,
- Fatigue,
- Pica.

[1] Bradley LD. Am J Obstet Gynecol 2016.

A l’entretien [1] : Sexualité et reproduction



- Type de contraception,
- ATCD IST,
- FCU,
- Risque de grossesse, désir de grossesse, infertilité connue.

[1] Bradley LD. Am J Obstet Gynecol 2016.

A l’entretien [1] : Symptômes associés



- Fièvre, frissons,
- Augmentation du périmètre abdominal,
- Dysfonction vésicale ou digestive,
- Leucorrhées pathologiques, odorantes

[1] Bradley LD. Am J Obstet Gynecol 2016.

A l’entretien [1] : Symptômes évocateurs d’une cause systémique



- Surpoids, obésité, SOPK,
- Hypothyroïdie,
- Hyperprolactinémie,
- Anomalie hypophysaire ou surrénalienne.

[1] Bradley LD. Am J Obstet Gynecol 2016.

A l’entretien [1] : Pathologie médicale chronique



- Anomalies de l’hémostase génétiques (coagulopathie, thrombopathie…),
- Lupus érythémateux systémique ou autre connectivite,
- Pathologie hépatique, rénale, cardiovasculaire…

[1] Bradley LD. Am J Obstet Gynecol 2016.

A l’entretien [1] : Traitements



- Contraception hormonale,
- Anticoagulants,
- IRS,
- Neuroleptiques,
- Tamoxifène,
- Phytothérapie (ginseng)

[1] Bradley LD. Am J Obstet Gynecol 2016.

A l’entretien [1] : Antécédents familiaux



- Anomalie de coagulation ou thromboemboliques,
- Cancers hormonosensibles.

[1] Bradley LD. Am J Obstet Gynecol 2016.

A l’examen



A l’examen [1] : Signes physiques



- Pouls,
- TA,
- Recherche d’hypotension orthostatique en fonction du contexte,
- Poids (IMC).

[1] Bradley LD. Am J Obstet Gynecol 2016.

A l’examen [1] : Cervical



- Examen thyroïdien (goître ?)

[1] Bradley LD. Am J Obstet Gynecol 2016.

A l’examen [1] : Abdomen



- Douleur,
- Distension,
- Vergetures,
- Masse palpable,
- Hépatomégalie.

[1] Bradley LD. Am J Obstet Gynecol 2016.

A l’examen [1] : Cutané



- Pâleur,
- Pétéchies,
- Ecchymoses,
- Hirsutisme.

[1] Bradley LD. Am J Obstet Gynecol 2016.

A l’examen [1] : Pelvien



- Inspection : vulve, vagin, col, anus et urètre.
  - Traumatisme, hymen…
  - Quantification en compresses
- Toucher bimanuel de l’utérus et des annexes
  - Douleurs, chaleur, taille de l’utérus, masses, culs-de-sac, Douglas
- Examen rectal si suspicion de saignement rectal
- FCU si nécessaire, prélèvements IST si indiqué

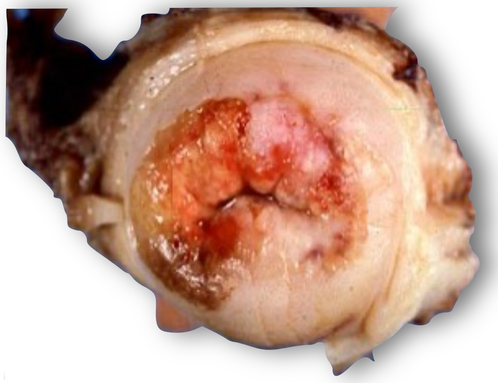

[1] Bradley LD. Am J Obstet Gynecol 2016.

Paraclinique [1]



- **HCG plasmatique**
- Numération globulaire, plaquettes
- Autres examens fonction du contexte : TSH, Testostérone libre, prolactine, TP, TCA, fibrinogène, recherche d'une maladie de Willebrand.
- Echographie par voie vaginale ou hystérosonographie
- Biopsie de l'endomètre (si indiqué)
- Hystéroscopie ambulatoire (si indiqué)



[1] Bradley LD. Am J Obstet Gynecol 2016.

La classification FIGO «PALM-COEIN»

Munro MG et col. Fertil Steril 2011.

AUB-P : Polypes



- Polypes diagnostiqués par échographie ou hystéroscopie
  - Prolifération du stroma et des glandes endométriales
  - Asymptomatique ++
  - De 3,7 à 65 % des AUB
- Fréquence ↗ avec l'âge

1. Whitaker, L. Best Pract Res Clin Obstet Gynaecol 2016.

AUB-A : Adénomyose

- Focale ou diffuse
- Diagnostic
  - Rétrospectif : anatomopathologie
  - Prospectif : échographie ou IRM
- Relation de cause à effet peu claire

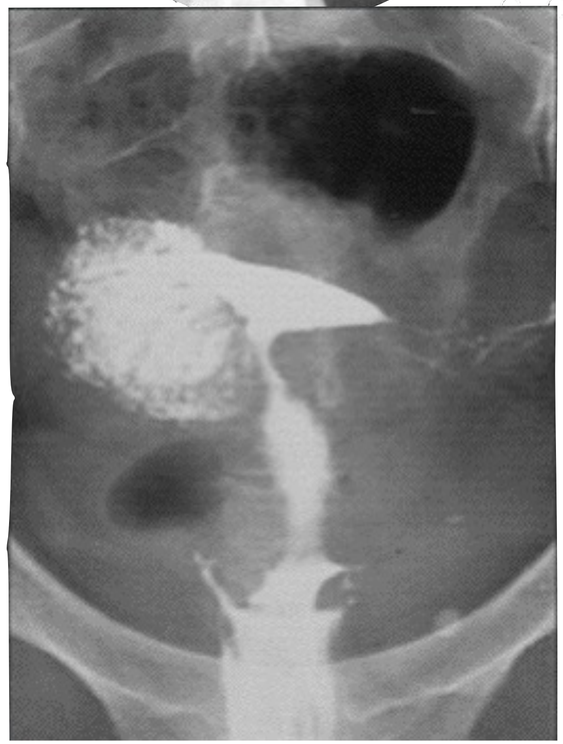

1. Whitaker, L. Best Pract Res Clin Obstet Gynaecol 2016.

Diagnostic échographique FIGO 2018



- A : Asymétrie myomètre
- B : Kystes endométriaux
- C : Ilots hyperéchogènes
- D : Ombrage en « pale »
- E : Boutons et lignes échogènes
- F : Vascularisation translésionnelle
- G : Irrégularité zone de jonction
- H : Zone de jonction interrompue

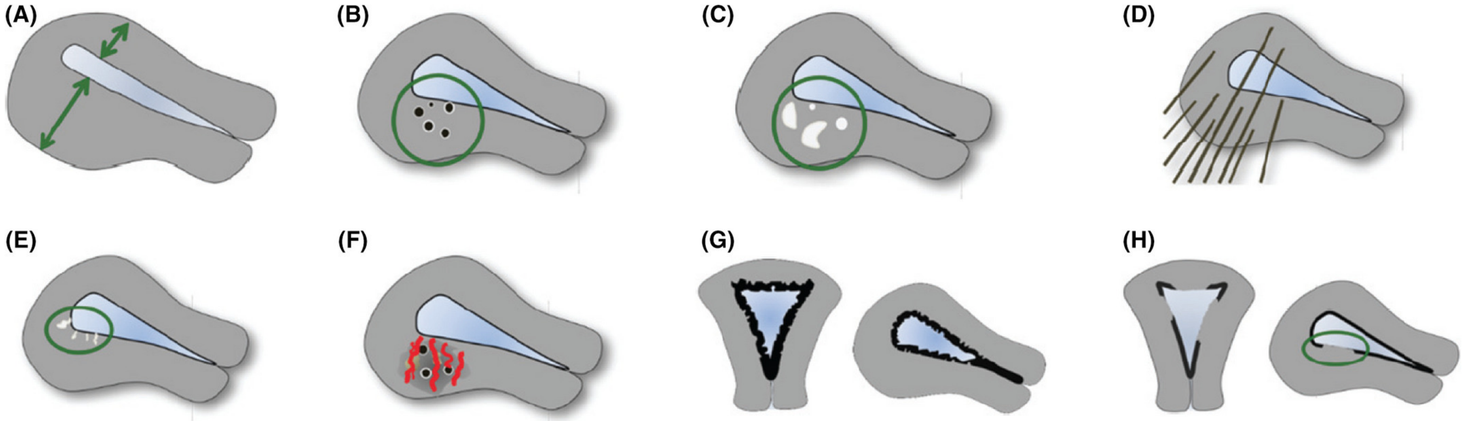

Munro, M.G, 2018. International Journal of Gynecology & Obstetrics.

AUB-L : Lémiomyomes (fibromes)



Primaire	Secondaire	Tertiaire
Absent		
Présent	Sous-muqueux (Lsm)	0 : Pédiculé
		1 : < 50 % intramural
		2 : > 50 % intramural
		3 : Au contact de l'endomètre
	Autre (Lo)	4 : Intramural
		5 : Sous-séreux > 50 % intramural
		6 : Sous-séreux < 50 % intramural
		7 : Sous-séreux pédiculé
		8 : Autre

Munro, M.G, 2018. International Journal of Gynecology & Obstetrics.

En image

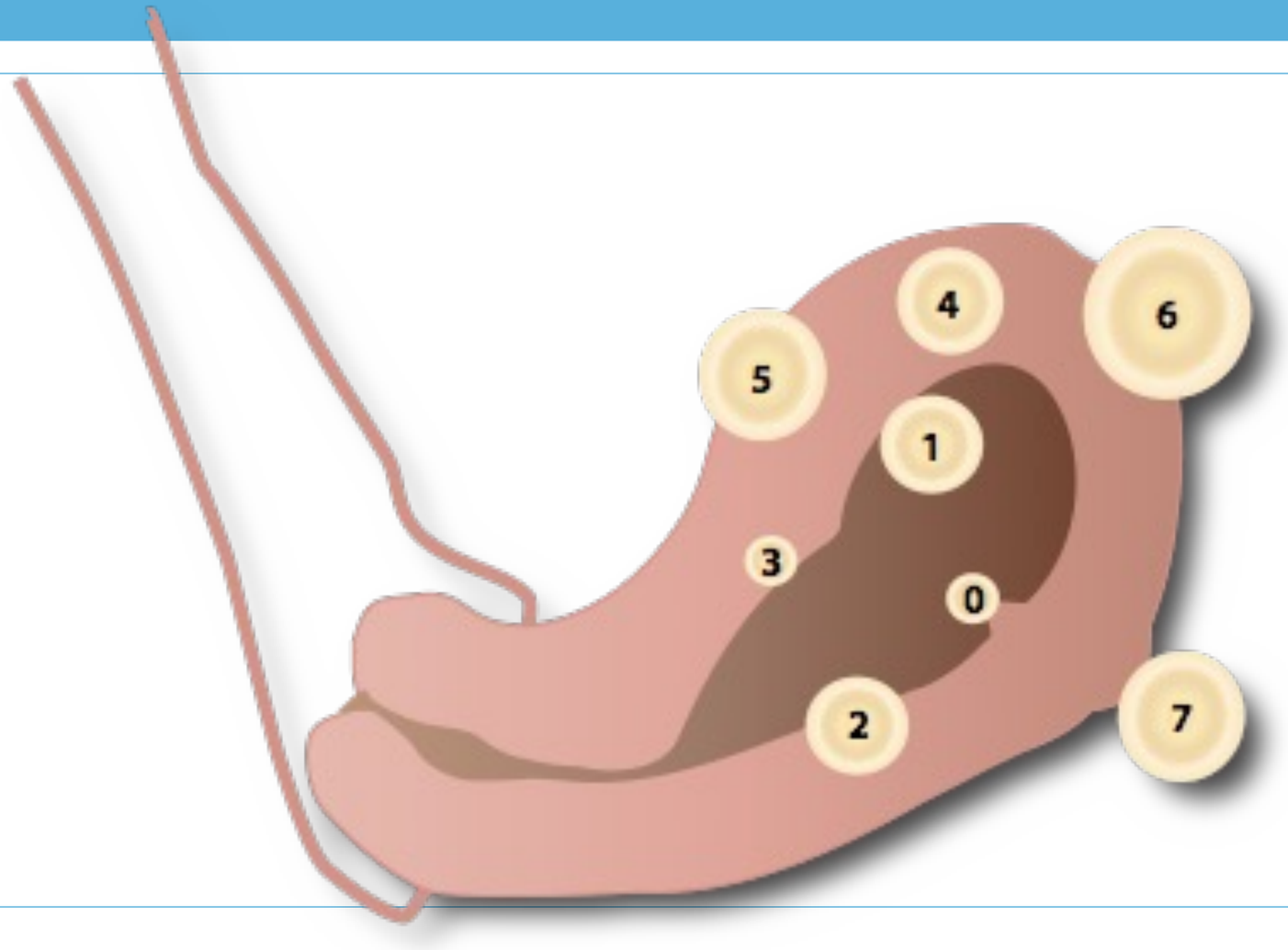

AUB - M : Malin



- Cancer de l’endomètre
  - Cancer gynéco (hors sein) le + fréquent
  - Le plus en plus préménopausique
  - 1994 -> 2011 : + 48 %
- Hyperplasie endométriale atypique
- Cancer du col de l’utérus
- Sarcome utérin (3-7/100 000).
- Diagnostique histologique ou biopsie

Munro, M.G, 2018. International Journal of Gynecology & Obstetrics.

AUB-C : Coagulopathie



- 13 % des menstruations abondantes
  - Maladie de Willebrand +++
- Diagnostic à adolescence dans les cas les plus fréquents
- Dépistage « standard »
  - TP, TCA, Facteur VIII, vWd F, vWd RCo (cofacteur de la risocétine)

1. Whitaker, L. Best Pract Res Clin Obstet Gynaecol 2016.

AUB-C : Dépister l'adolescente si… [1]



- Saignements de plus de 7 jours, débordant un tampon ou une serviette en 1 heure, avec des caillots de plus de 2 cm de diamètre, engendrant une anémie ou une carence martiale
- Saignement nécessitant une transfusion sanguine
- Hyperménorrhée réfractaire au traitement de première intention
- Antécédents familiaux de troubles de la coagulation
- Antécédent de saignement pathologique après un geste ou une intervention chirurgicale (extraction dentaire, chirurgie, accouchement)
- Saignement prolongé après des blessures légères, ayant duré plus de 15 minutes ou ayant récidivé dans les 7 jours.

[1] Bradley LD. Am J Obstet Gynecol 2016.

AUB-C : Dépister l'adulte si… [1]



- Hyperménorrhée extrême depuis la ménarche
- Saignement ayant nécessité une transfusion sanguine
- Une des conditions suivantes :
  - Hémorragie de la délivrance
  - Saignement post-opératoire pathologique
  - Saignement pathologique après chirurgie dentaire
- Deux des conditions suivantes :
  - Epistaxis : 1 à 2 fois par mois (nécessitant plus de 10 minutes pour un arrêt spontané ou nécessitant un geste médical).
  - Gingivorragie fréquente
  - Antécédents familiaux de saignements pathologiques.

[1] Bradley LD. Am J Obstet Gynecol 2016.

AUB-O : Ovulatoire



- Plus fréquentes aux deux extrémités de l'âge reproductif.
  - SOPK
- La phase folliculaire normale est variable de 10,3 à 16,3 jours [1]
  - Mais la phase lutéale est variable aussi.
- Cycle saignements anormaux ovulatoires sans cause anatomique ont des cycles de 24 à 38 jours et
  - Menstruations abondantes avec 90 % du volume dans les 3 premiers jours [4] ou
  - Menstruations longues

[1 et 2] Lenton EA. Br J Obstet Gynecol 1984. - [3] Munro MG. Rev Endocr Metab Disord 2012 - [4] Haynes PJ. Res Clin Forums 1979

AUB-E : Endometre



- Anomalie de la synthèse de prostaglandine ou infection (endométrite chronique)
- Hyperplasie de l’endomètre

AUB-I : Iatrogénique



- Liés à l'administration d'hormones ou d'anticoagulants
  - Microprogestatifs ++
  - SERMs
- Anticoagulation ou anti-agrégants plaquettaires
  - « Double peine » si TVP sur myome utérin

Munro, M.G, 2018. International Journal of Gynecology & Obstetrics.

AUB-N : Non classifié pour le moment



- Malformation artério-veineuses, corps étrangers…
- Ectropion
- Isthmocèle

Munro, M.G, 2018. International Journal of Gynecology & Obstetrics.

Le tableau FIGO



- Exemple : $P_0A_0L_{1(sm)}\ M_0$- $C_0O_1E_0I_0N_0$
  - Ou AUB $L_{1(sm)}$- O_1
- Préférer le tableau

	O	N	?
P		X	
A		X	
L_0	X		
M		X	
C			X
O		X	
E	X		
I		X	
N		X	

Munro, M.G, 2018. International Journal of Gynecology & Obstetrics.

Exemple de la FIGO

Myome sous muqueux de type 2

(A) System 1 (Symptoms)

- Cycle Length: 30 days
- Regularity: ±2 days
- Duration: 10 days
- Volume: Heavy
- Intermenstrual Bleeding: -

System 2 (PALM-COEIN)

- Leiomyoma: Type 2

	Y	N	?
P		X	
A		X	
L_{sm}	X		
M		X	
C		X	
O		X	
E		X	
I		X	
N		X	

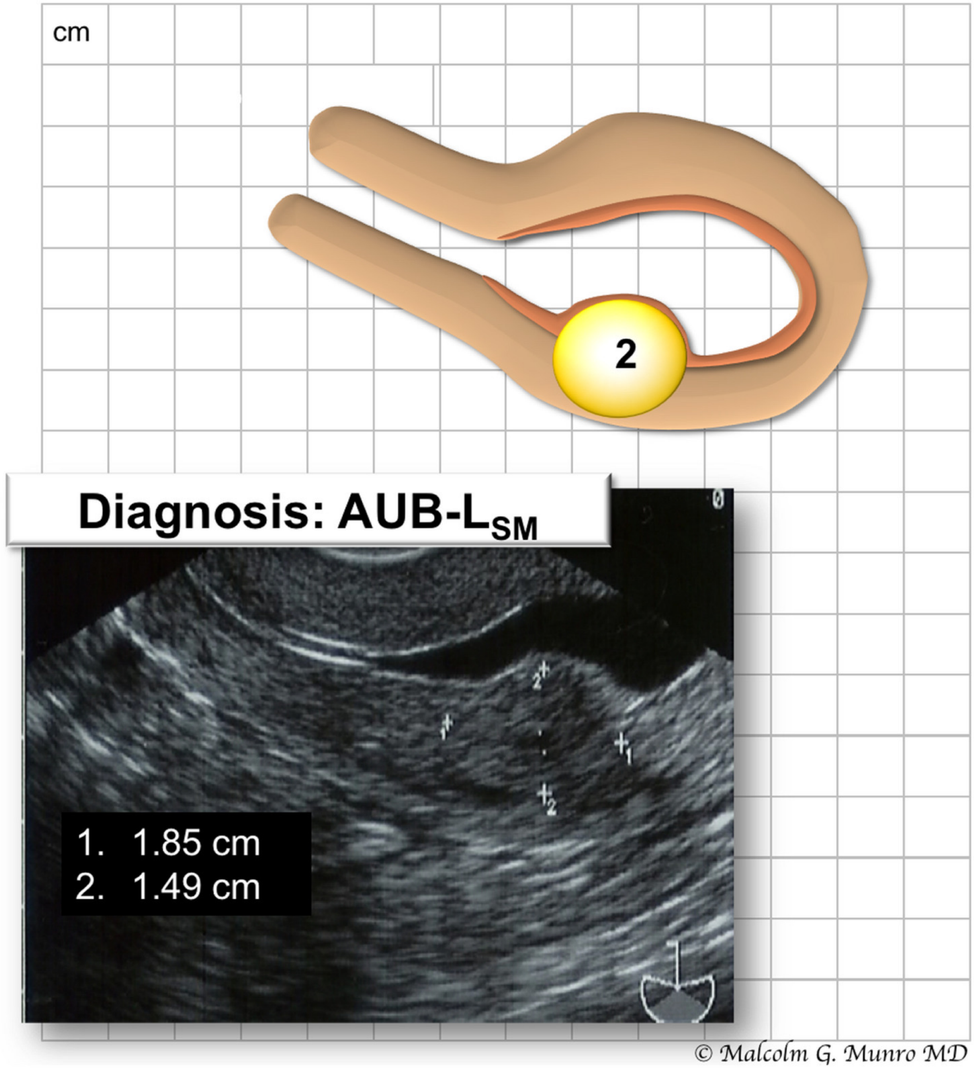

Munro, M.G, 2018. International Journal of Gynecology & Obstetrics.

Exemple de la FIGO

Myome sous muqueux de type 6 + Dysovulation

(b)

System 1 (Symptoms)

- Cycle Length: 14-60 days
- Regularity: ± 46 days
- Duration: 2-11 days
- Volume: Normal to Heavy
- Intermenstrual Bleeding

System 2 (PALM-COEIN)

- Leiomyoma: Type 6
- Ovulatory Disorder

	Y	N	?
P		X	
A		X	
L_o	X		
M		X	
C		X	
O	X		
E		X	
I		X	
N		X	

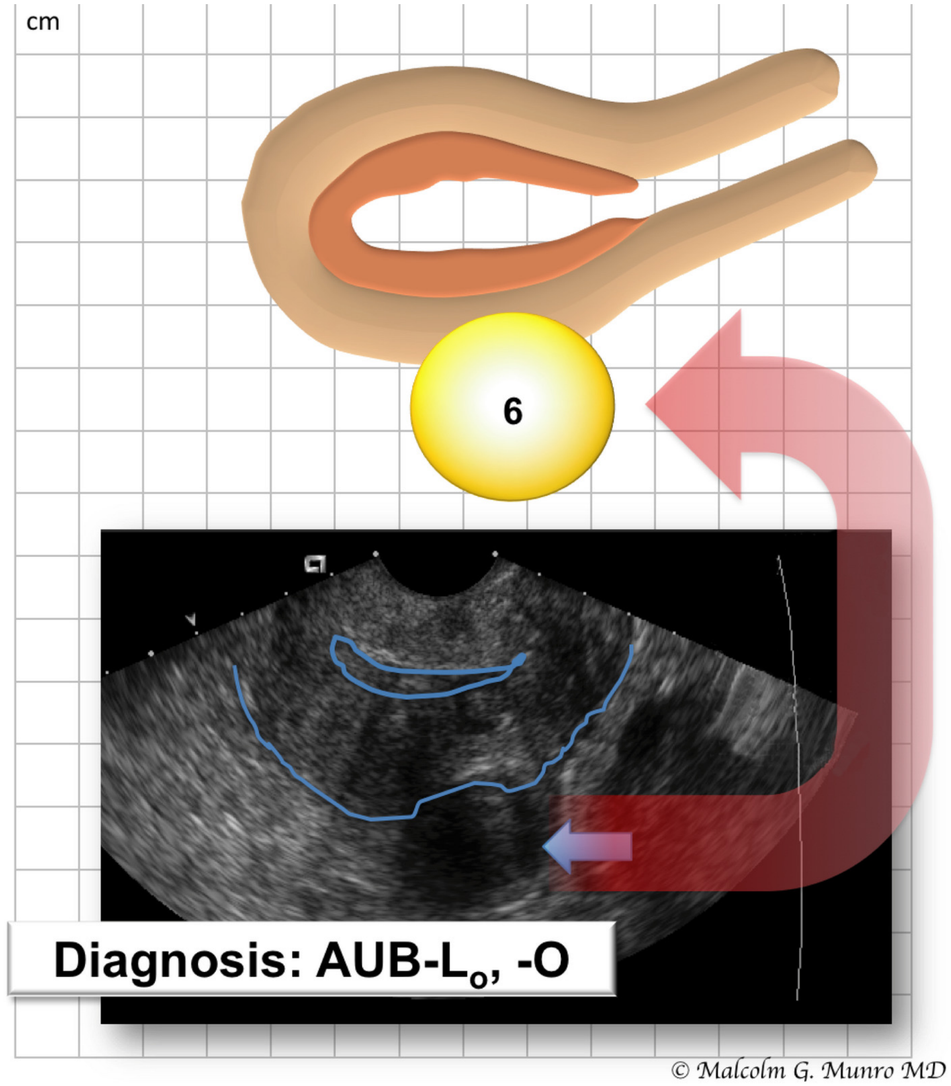

Munro, M.G, 2018. International Journal of Gynecology & Obstetrics.

Exemple de la FIGO

Myome sous muqueux de type 5 + Polype endométrial

(C) **System 1 (Symptoms)**

- Cycle Length: 31 days
- Regularity: ±3 days
- Duration: 4 days
- Volume: Normal
- Intermenstrual Bleeding: +

System 2 (PALM-COEIN)

- Polyp: Endometrial
- Leiomyoma: Type 5

	Y	N	?
P	X		
A		X	
L_o	X		
M		X	
C		X	
O		X	
E		X	
I		X	
N		X	

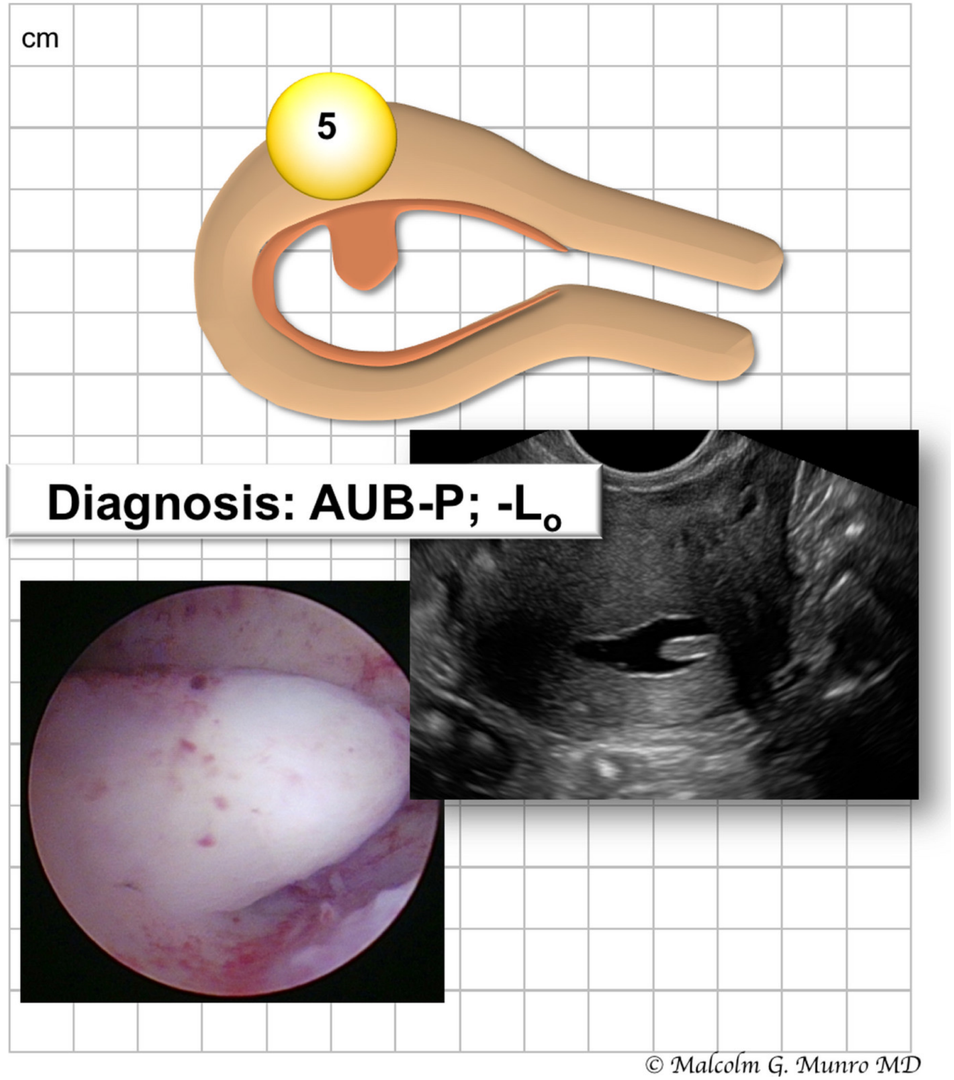

Munro, M.G, 2018. International Journal of Gynecology & Obstetrics.

Exemple de la FIGO

Adénomyose + Maladie de Willebrand de type 1

(D) System 1 (Symptoms)

- Cycle Length: 33 days
- Regularity: ±3 days
- Duration: 9 days
- Volume: Heavy
- Intermenstrual Bleeding: -

System 2 (PALM-COEIN)

- Adenomyosis
- Coagulopathy (vWD, Type 1)

	Y	N	?
P		X	
A	X		
L		X	
M		X	
C	X		X
O		X	
E		X	
I		X	
N		X	

Screen

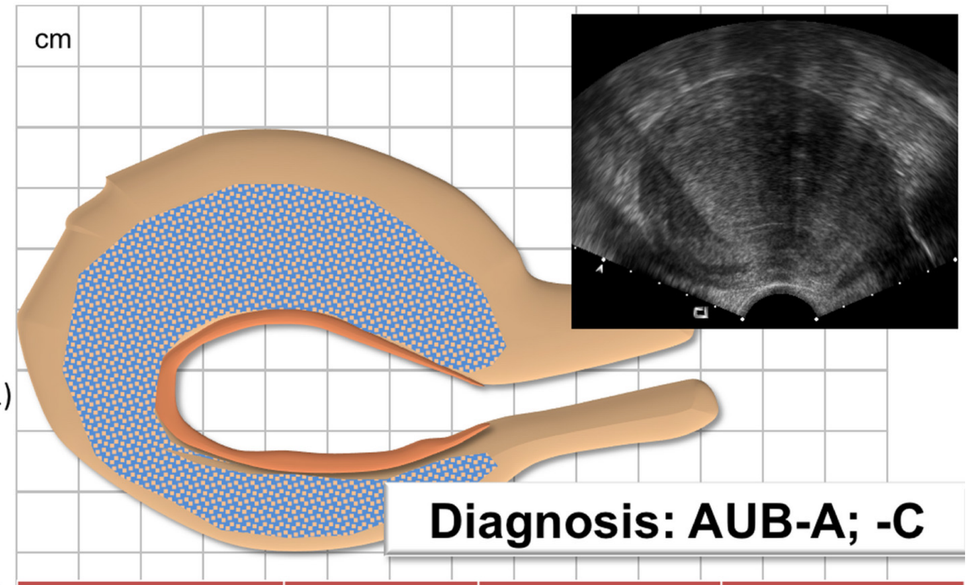

Diagnosis: AUB-A; -C

Test	Result	Normal	Interpretation
vWF	45%	55-200%	+
Ristocetin CoF	17 IU/dL	50-200 IU/dL	+
aPTT	45 sec	28-38 sec	+
PT	17 sec	9.5 – 13.8 sec	+
Factor VIII	36	55-200%	+

© Malcolm G. Munro MD

Munro, M.G, 2018. International Journal of Gynecology & Obstetrics.

En résumé

Critchley HOD. Am J Obstet Gynecol 2020

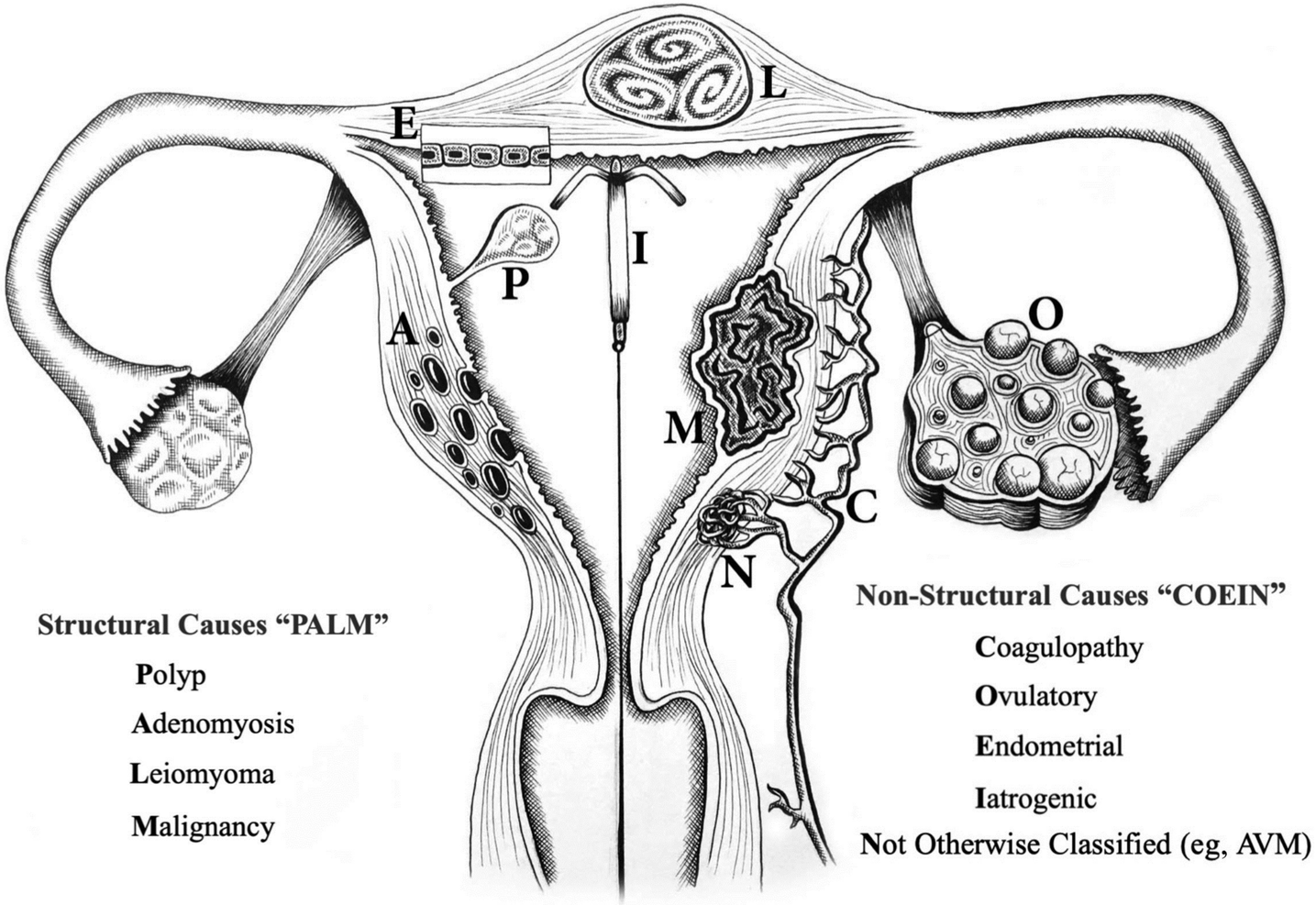

Par Âge

Néonatal



- Crise génitale du nouveau-né

Pré-pubère



- Corps étranger
- Traumatisme (violence ?)
- Infection
- Prolapsus urétral
- Sarcome
- Tumeur ovarienne
- Puberté précoce

Post-pubère précoce



- Immaturité hypothalamohypophysaire (AUB-O)
- Grossesse
- Infection (IST)
- Pathologie de l’hémostase familiale.

Prise en charge d’une AUB-O à 13-18 ans



- Causes classiques : Immaturité de l’axe hypothalamo-hypophysaire, obésité.
- Prise en charge :
  - Saignement aigu : oestroprogestatifs multidoses
  - Hyperménorrhée : Contraception orale oestroprogestative, perte de poids (si indiqué)

[1] Bradley LD. Am J Obstet Gynecol 2016.

En Âge de procréer



- Anovulation
- Grossesse
- Cancer
- Polypes, myomes, adénomyose
- Infection (IST)
- Dysfonction endocrinienne (SOPK, thyroïdienne, hypophysaire)
- Thérapeutique (Contraception...)

Prise en charge d’une AUB-O à 19-39 ans



- Prise en charge :
  - Saignement aigu : oestroprogestatifs multidoses, progestatifs
  - Hyperménorrhée : Contraception orale oestroprogestative, SIU au lévonorgestrel, perte de poids (si indiqué)

[1] Bradley LD. Am J Obstet Gynecol 2016.

Après 40 ans



- Anovulation, dysovulation
- Grossesse
- Cancer de l’endomètre (surtout si facteurs de risque)
- Polypes, myomes, adénomyose
- Dysfonction endocrinienne (SOPK, thyroïdienne, hypophysaire)
- Thérapeutique (Contraception...)

Prise en charge d’une AUB-O après 40 ans



- Causes classiques : Ovulations intermittentes, hyperplasie de l’endomètre, cancer de l’endomètre.
- Prise en charge :
  - Saignement aigu : progestatifs
  - Hyperménorrhée : Progestatifs cycliques, SIU au lévonorgestrel, oestroprogestatifs, perte de poids (si indiqué)

[1] Bradley LD. Am J Obstet Gynecol 2016.

Ménopause



- Atrophie
- Cancer
- THM

Prise en charge



En fonction des situations cliniques

Hémorragie aiguë (utérus normal, pas de cause systémique) [1]



- Acide Tranexamique (Exacyl) : 1 g x 3 /j
- Doses multiples combinées d'oestroprogestatif.
  - Par exemple : Minidril 1 x 3 /j pendant 1 semaine puis 1/j pendant 3 semaines [2]
- Progestatif multidose
- Agonistes de la GnRH avec utilisation d'inhibiteur de l'aromatase.
- Lors de la période maximale, penser à l'utilisation d'une sonde de Foley intra-utérine gonflée à 3 ou 10 mL

[1] Bradley LD. Am J Obstet Gynecol 2016. - [2] NP2 Munro MG. Obstet Gyneco 2006.

Léiomyomes : AUB - L [1]



- SIU au Lévonorgestrel : si cavité utérine peu déformée.
- Oestroprogestatifs combinés.
- Anti-inflammatoires non stéroïdiens
- Acide Tranexamique
- Si la prise en charge médicale est un échec, une chirurgie ou une prise en charge radio-interventionnelle est à envisager.

[1] Bradley LD. Am J Obstet Gynecol 2016. - [2] NP2 Munro MG. Obstet Gyneco 2006.

Trouble héréditaires de la coag. : AUB - C [1]



- Acide Tranexamique
- Oestroprogestatifs combinés
- SIU au Lévonorgestrel (Mirena…)
- Progestatifs injectables : Depo-provera (si IM envisageable).
- Agonistes de la GnRH
- Desmopressine en cas de malade de von Willebrand (vWD)

[1] Bradley LD. Am J Obstet Gynecol 2016. - [2] NP2 Munro MG. Obstet Gyneco 2006.

Sous anticoagulants : AUB - C [1]



- SIU au Lévonorgestrel (Mirena…)
- Progestatifs oraux.

[1] Bradley LD. Am J Obstet Gynecol 2016. - [2] NP2 Munro MG. Obstet Gyneco 2006.

Ovulatoire : AUB - O [1]



- SIU au Lévonorgestrel (Mirena…)
- Acide tranexamique.
- Oestroprogestatif : cyclique, étendu (3 mois) ou continu
- Progestatif oral du 5e au 25e jour du cycle.
- Anti-inflammatoires non stéroïdiens : Naproxène, acide Méfénamique (Ponstyl…)
  - Peut être associé à chacune des prises en charge
- Agonistes de la GnRH (ménopause « chimique »).

[1] Bradley LD. Am J Obstet Gynecol 2016. - [2] NP2 Munro MG. Obstet Gyneco 2006.

Dysovulatoire : AUB - O [1]



- Oestroprogestatif : cyclique, étendu (3 mois) ou continu
- Progestatif pendant 15 jours toutes les 4 semaines.

[1] Bradley LD. Am J Obstet Gynecol 2016. - [2] NP2 Munro MG. Obstet Gyneco 2006.